

تجسم ذهنی در اندودنتیکس: زندگی در جایی که هرگز نمی بینید!

نوشته دکتر L. Stephen Buchanan

۱۱ ژوئن ۲۰۱۳

ترجمه دکتر شهرام دانش دوست

برگرفته از سایت www.dentistrytoday.com

مقدمه

! «

»

Alan Gluskin

" "

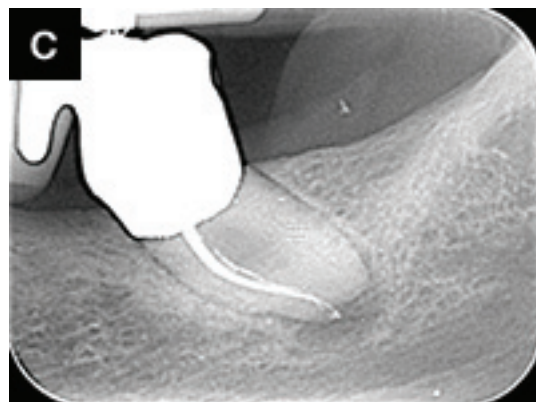
" " :
 " "
 .)1 () (




12 .3-2



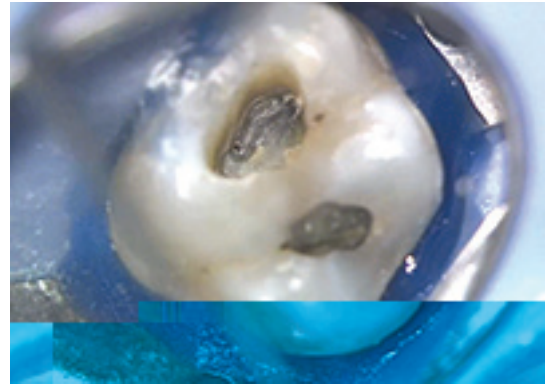
9 .3-1



.3-3



10 K³TrueTooth .5-1



MB2 .4

)Obtura Spartan) BUC-1

1 MB2
MB1 2

MB2

) (

MB2



.5-2

)tug-back (

System-B

BUC

Isthmus -1
Dust-Filled -2
True Tooth: -3
True Tooth Buchanan

)2 (

"1

"

Paul Krasner

CEJ

MB2

)3-3 3-1 (

)4 (

MB

"click"

5-1 (

)5-2

CT

راديوگرافى

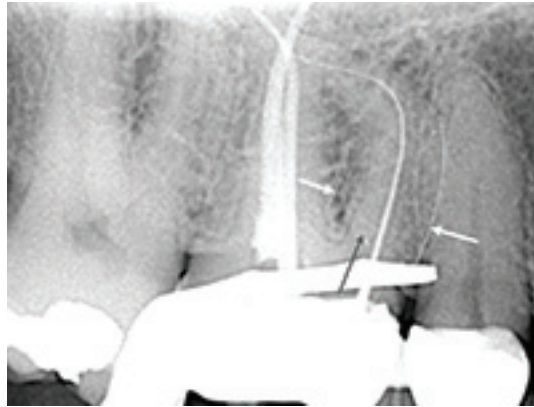
PA

CT

PA

)

(



.6

15 K

.MB1

) () (

CBCT

RCT

CT

10 5

)7-3 7-1 (

CBCT

11

CT

PA

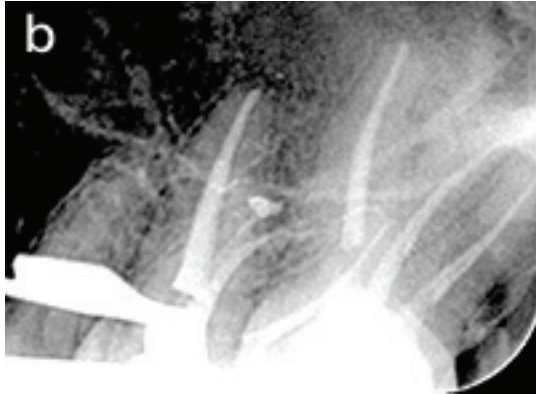-

-

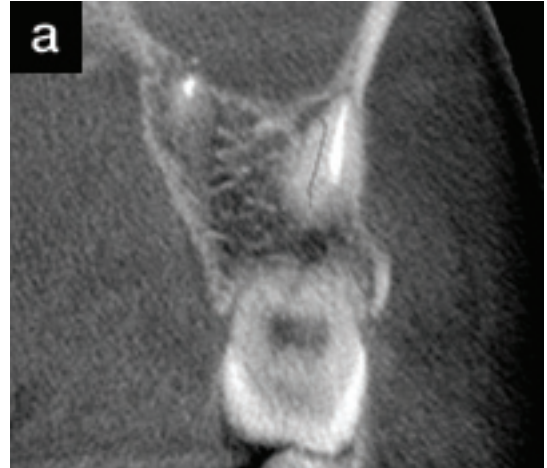
MB3

- CT
) 250(CT

RCT

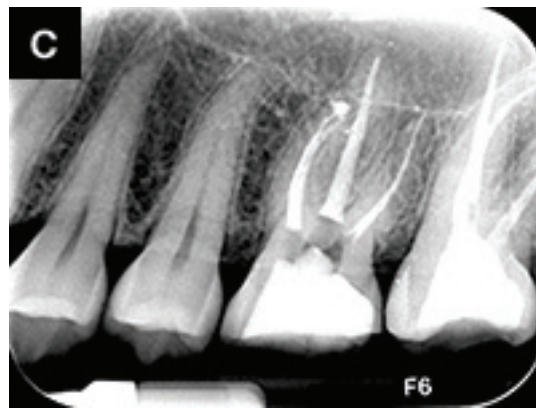

.7-2
MB2



CT .7-1
MB2

MB1
MB2



.7-3

(

CBCT

.)8-3 8-1

(Obtura Spartan) BUC-2

چرخه باز خورد لمسی^۱

)) ((((((" " " " " " " " " "

watch-winding

" ...

"

"2

"

blockage

blockage

:

5

1

300

باز کردن کانال‌های پر پیچ و خم^۲

s-curved

.)9 (

!

patency

پیدا کردن کانال های MB2

MB2

MB1

MB2 MB1
MB2

(10.)

MB2

MB2

90

ارزیابی چشمی

(11.)

تشخیص

1

System-B

خلاصه

(12.)