تجسم ذهنی در اندودنتیکس: زندگی در جایی که هرگز نمی‌بینید!

نوشته دکتر L. Stephen Buchanan

۱۱ ژوئن ۲۰۱۳

ترجمه دکتر شهرام دانش دوست

برگرفته از سایت www.dentistrytoday.com

برای دیدن جهان در یک دانه شن
و بهشت در گلی خودرو،
بیکران را در کف دستت بگیر
و ابدیت را در یک ساعت.

نشانه‌های بیگناهی، ویلیام بلیک

مقدمه

هیچوقت انتظار نداشتم که یک اندودنتیست شوم، اما بعد از اولین تجربه‌ام با خودم فکر کردم «واو! چقدر این رشته خوبه؟ حتی نمی‌تونی ببینی داری چکار میکنی!» آن تجربه و نیز اساتید شاخص دانشگاهی من مسیر کاریم را به کل عوض کردند. یکی از آن اندودنتیست‌های جوانِ با ذوق، دکتر Alan Gluskin، برایم از تجسم ذهنی گفت، توانایی "دیدن" مورفولوژی کانال ریشه در ذهنتان در حالیکه روی آن کار می‌کنید، که اساسی‌ترین مهارت این علم است. به راستی که حق با او بود.

اگر نتوانید فضای کانال ریشه‌ای که روی آن کار می‌کنید، به درستی تجسم کنید، اندو در هشتاد درصد موارد بسیار خسته‌کننده است، چون همینطور صبورانه منتظر رابراستاپ فایل هستید که چه زمان به رفرنس پوینت خود می‌رسد، و بیست درصد موارد هم وحشتناک است وقتی اتفاق‌های بدی رخ دهد و شما ندانید چرا و حالا چکارش باید بکنید.

این مقاله ایده‌ها، روش‌ها و وسایلی را شرح می‌دهد که ما را قادر به دیدن این فضاهای میکروسکوپی مخفی با چشم ذهن می‌کند. این امر نیاز به قدری تخیل دارد، اما وقتی دندانپزشکان تازه‌کار برای بازی ذهنی بهتر آموزش ببینند، در طی درمان اندو ناامیدی آنان جای خود را به اشتیاق خواهد داد، که به طور قابل ملاحظه‌ای میزان موفقیت‌شان را بالا خواهد برد.

ساختن تصاویر ذهنی

همه انسان‌ها تصاویر را در ذهن خود ساخته و "می‌بینند"، وگرنه هنوز مانند دوران

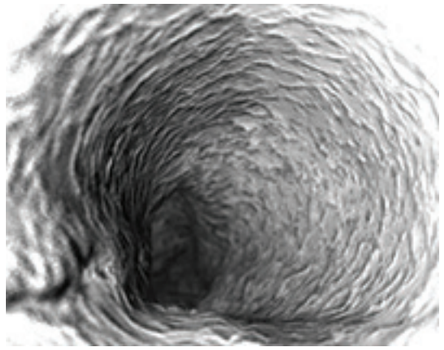

شکل۱. بازسازی سه بعدی یک سی تی اسکن ریشه، نمای داخلی از فورامن را نشان میدهد. این نمایی است که وقتی نوک فایل در حال سفر خود در فضای کانال است باید در ذهن خود بسازید.

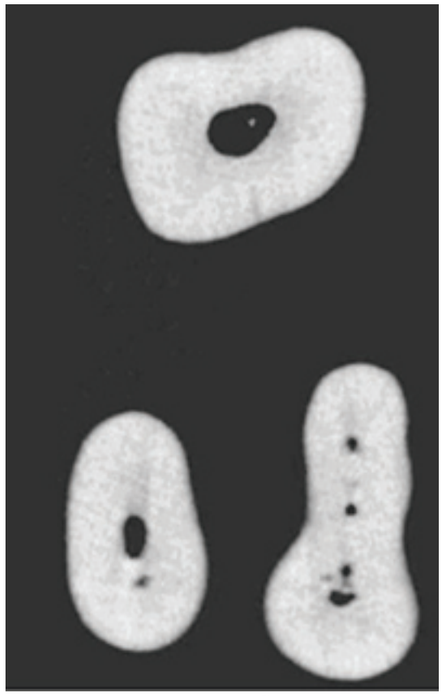

شکل۲. مقاطع آگزیال CT در ناحیه میانی ریشه اولین مولر بالا. به مرکزیت کانال‌ها در ارتباط با سطوح خارجی ریشه دقت کنید(با تشکر از دکتر Markus Haapasalo).

کودکی که بزرگترها با ما دالی بازی می‌کردند گول خواهیم خورد. آن خنده‌های سرخوشانه وقتی دست از روی صورت کنار می‌رود بیانگر این است که بیشتر کودکان با توانایی تجسم ذهنی متولد نشده‌اند. وقتی صورت بابا یا مامان را می‌بینند برای آنان شگفتی بزرگی است چرا که هنوز تجسم ذهنی آنها آنقدرها گسترش پیدا نکرده، آنها دنیا را در ذهن خود دو بخش می‌بینند: چیزهایی که می‌توان دید و چیزهایی که نمی‌توان دید.

این واقعیت که وقتی آنها کمی بزرگتر می‌شوند دیگر این بازی آنقدر خوشحال‌شان نمی‌کند، نشان می‌دهد که ما به طور طبیعی می‌آموزیم چیزهایی که مستقیما نمی‌بینیم را هم ببینیم. مغز ما به طور طبیعی جاهای خالی چیزهایی را که می‌دانیم بطور فیزیکی وجود دارند یا ممکن است وجود داشته باشند، اما مستقیما دیده نمی شوند، پر می‌کند. ما به صورت ژنتیکی برنامه‌ریزی شده‌ایم تا برای درک بهتر محیط اطراف و محافظت از خودمان، ساخته‌هایی مجازی از آن محیط خلق کنیم که البته برنامه ای است در بهترین نوع خود.

در بکارگیری مهارت تجسم ذهنی در درمان اندو، با دو چالش روبرو هستیم: اول،

"دیدن" فضایی که از دید همه روشهای تصویربرداری جز رادیوگرافی مخفی است، و دوم "دیدن" یک مسیر عبور با عرض کوچکتر از میلیمتر ولی درون ذهن در اندازه اتاق خانه‌تان (شکل ۱).

ساختن مجازی این فضاها در ذهن ما در درجه اول(البته عموما) از خاطرات بصری کلینیکی و تجربه‌های آموزشی هستند، تصاویری که از مقطع‌های ریشه سر کلاس درس به یاد داریم، یا در کتاب‌های مرجع بوده، بازسازی‌های سه بعدی در کامپیوتر یا حتی آن آناتومی که در رادیوگرافی بعد از کار، پس از یک پاکسازی و پرکردگی موفق سیستم کانال با همه پیچیدگی‌های با شکوهش می بینیم.

هر چه بیشتر این کاتالوگ تصویری را گسترش دهیم، به اشتراکات آناتومیک

شکل ۱-۳. کلامپ شماره ۹ با دقت در سطح اتصال مینا-سمان یک مولر مندیبل به شدت خم شده وصل شده است. یک فرز تیپر الماسی با در نظر گرفتن راستای لبه مزیالی کلامپ برای یافتن کانالهای مزیال وارد میشود.

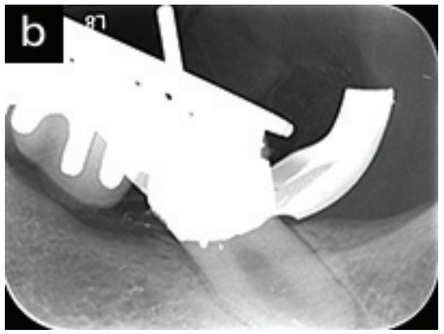

شکل ۲-۳. بعد از ۱۲ میلی‌متر دریل کردن، به مارژین رسیده و این رادیوگرافی نوک فرز را در نیم میلی‌متری کانال مزیولینگوال نشان میدهد.

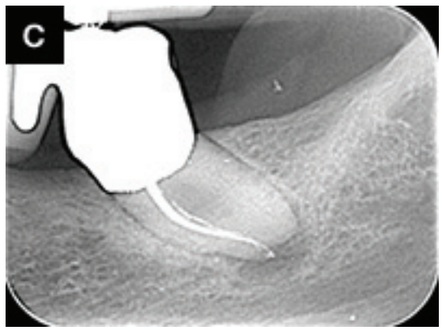

شکل ۳-۳. رادیوگرافی سیستمِ کانالِ مزیالی آبچوره شده.

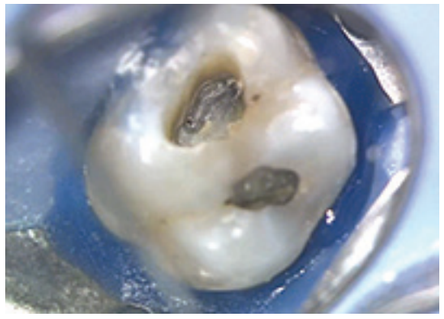

شکل ٤. نمای میکروسکوپ از MB2 ، لاین انگل آگزیال-پالپال مولر اول بالا با کمک نوک اولتراسونیک(Obtura Spartan BUC-1) تراشیده شده تا MB2 پیدا شود. به خط ایسموس[1] پوشیده شده از گرد[2] دقت کنید که از MB1 به سوی پالاتال قوس دارد. این ایسموس بین کانالها حدودا در مرکز ساختار آن ریشه قرار دارد و هم به عنوان یک شاخص برای یافتن مکان MB2 مطرح است(در گسترش پالاتالی) هم به عنوان یک علامت که دندانپزشک تا کجا می‌تواند کف پالپ چمبر را به صورت امن تراش دهد تا MB2 را پیدا کند.



شکل ۱-۵. نمای نزدیکی از ناحیه اپیکال یکTrueTooth[3]، K فایل ۱۰ از انتهای کانال اولیه رد شده است.



شکل ۲-۵. همانطور که فایل از پیش خم شده از انتهای کانال بیرون کشیده می‌شود، نوک آن در عبور از اوریفیس کانال فرعی کلیکی می‌کند که به ما می‌گوید فایل به سمت اپیکال حرکت داده شود تا ببینیم آیا در مسیر کانال دیگری گیر(مانندtug-back) می‌کند.

۱- Isthmus

۲- Dust-Filled

۳- توضیح مترجم: True Tooth، نوک‌های اولتراسونیک BUC و منبع گرمایی System-B که در ادامه خواهید خواند از طراحی‌های دکتر Buchanan هستند. True Tooth یک مدل آموزشی بازسازی شده از سیستم کانال ریشه است.

آگاه‌تر می‌شویم، اشتراکاتی که می‌توان در هر دندانی انتظار آن را داشت. یک مثال عالی نگاه کردن به مقاطع ریشه است (شکل ۲) و متوجه شدن این نکته که چطور کانال‌ها در مرکزیت سطوح خارجی ریشه هستند. این موضوع را اولین بار دکتر Paul Krasner به عنوان "قانون مرکزیت [1]" برایم شرح داد.

بعد از درک قانون مرکزیت، دفعه بعد که پالپ چمبر یا کانال کلسیفیه مانعی در سر راه جستجوی شماست، خیلی آسان همه کانتورهای CEJ از بیرون را شناسایی کرده و در مرکز آن عاج را دریل کنید(شکل‌های ۱-۳ تا ۳-۳)، یا حتی وقتی به دنبال یک کانال MB2 گریزان هستید، خیلی آسان در امتداد ایسموس MB را تراش دهید (شکل ٤)، با علم به اینکه با دنبال کردن آن شما حدودا در مرکز ساختار ریشه هستید و بعید است پرفوره کنید اما احتمالا چیزی را که به دنبالش هستید خواهید یافت.

این دایره المعارف آناتومیک در ذهن، ما را از تفاوت‌های آناتومیک که ممکن است با آن روبرو شویم هم آگاه می‌سازد، آنومالی‌هایی که باید مراقبشان بود، مانند دو شاخه شدن کانال‌های فرعی در ناحیه اپیکال. وقتی این احتمال عمومی را درک کنیم، شانس بهتری داریم که تفسیر درستی از آن "click" داشته باشیم که گاهی در انتهای یک کانال شکل داده شده حس می‌کنیم چرا که می‌دانیم کانال‌ها ممکن است در انتها دو شاخه شوند و آن کلیک نشانه یک کانال فرعی است(شکل‌های ۱-۵ و ۲-۵) و دوباره برای کشف آن اقدام کنیم.

ساخته‌های بصری از این فضاها در درجه اول با رادیوگرافی مناسب و تصاویر CT بدست می‌آیند، سپس در طی کار از طریق تصویری که در میکروسکوپ می بینیم و سرانجام هم توجه دقیق به اطلاعات حسی که وسیله‌ها در طی حرکت در این فضاهای پر پیچ و خم به ما می‌دهند.

رادیوگرافی

اگر چندین رادیوگرافی PA با زاویه‌های افقی مختلف در پلن اکلوزال بگیرید، برای اینکه بدانید چند کانال در ریشه وجود دارد نیازی به CT نخواهید داشت. همه دندان‌هایی که درمان ریشه می‌شوند باید حداقل یک رادیوگرافی PA ایده‌آل با زاویه مستقیم داشته باشند که در آن کنتاکت بین دندان‌ها جدا بوده و استخوان اطراف انتهای ریشه‌ها دیده شود و همچنین یک رادیوگرافی هم با زاویه‌ای مناسب. برای قدامی‌ها و پرمولرها زاویه مزیالی و برای مولرها دیستالی(برای دیدن عرض ریشه مزیالی) بهترین جهت تابش هستند.

قانون مرکزیت به ما می‌گوید که وقتی در رادیوگرافی بدون زاویه فایل را در مرکز ریشه می بینیم، به احتمال زیاد ریشه یک کاناله است. وقتی در مرکز نیست،

۱- The law of centrality

کانال دومی هم وجود دارد. اگر فایل در ناحیه کرونال در مرکز نیست اما در ناحیه

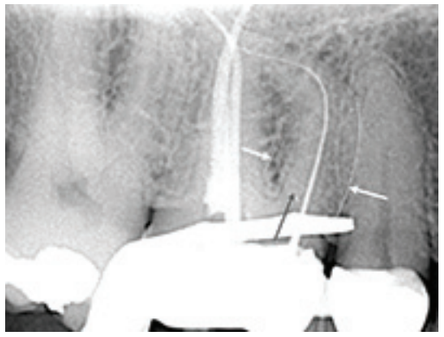

شکل ٦. رادیوگرافی با زاویه دیستالی از ریشه مزیوباکال مولر اول ماگزیلا با یک K فایل ١٥ در کانال MB1. در مرکز نبودن فایل نسبت به لبه‌های باکالی و لینگوالی ریشه(فلش‌های سفید) نشانگر وجود کانال دوم(فلش سیاه) در ریشه است.

اپیکالی در مرکز است، دو کانال و دو اوریفیس در پالپ چمبر داریم، اما احتمالا در ناحیه میانی به هم پیوسته و در ناحیه اپیکالی یک کانال اولیه واحد خواهیم داشت. در مرکز نبودن در نواحی اپیکالی به این معنی است که حداقل دو کانال اولیه وجود دارد.

با وجود CBCT همه اینها آسان‌تر می‌شود، به همه این سوالات آناتومیکی پیش از کار پاسخ داده شده و روش بسیار مطمئن‌تری از رادیوگرافی معمول است. رفتن به سراغ یک مولر بالا با دانستن اینکه فقط سه کانال دارد برای هر دندانپزشکی یک امتیاز است، اما برای یک اندودنتیست که بیشتر موارد مشکل را درمان میکند، این یک موهبت است.

اگر درمان RCT در جلسه‌ای جدا از جلسه معاینه شروع شود، کار برای دندانپزشکان راحت‌تر خواهد بود، به شرطی که همه تصاویر رادیوگرافی را پیش از شروع به تراش حفره دسترسی خوب بازبینی کند. من به طور روتین، معمولا ٥ تا ١٠ دقیقه برای مرور تصاویر CT بیمارم پیش از شروع کار وقت می‌گذارم. در واقع این امر را به شنا کردن درون توده ترانسپرنت ساختارهای آناتومیک تشبیه می‌کنم و البته وقتی در طی درمان با مشکلی مواجه میشوم اطلاعات را باز بیرون کشیده و شنای دیگری آغاز می‌شود(شکل‌های ١-٧ تا ٣-٧)

یکی از سخت‌ترین درس‌هایی که باید در مورد تصاویر CBCT در کارم می‌آموختم

این بود که این تصاویر تنها برای موارد و دندان‌های چالش‌برانگیز نیست. حدود ١١ ماه طول کشید تا بفهمم در درمان‌های مشکل پیش از کار همه چیز را می‌دانم، اما در درمان‌های معمولی تقریبا کم می‌دانم، چرا که فکر می‌کردم این درمان‌ها

شکل ١-٧. تصویر CT نمای مزیالی یک کانال MB2 چالش برانگیز را نشان می‌دهد که بار اول آن را میس کردم. خط سیاه گسترش اپیکالی کانال را نشان میدهد که در ناحیه میانی ریشه به صورت دو شاخه از MB1 جدا می‌شود. به لوسنسی کوچک، مجاور محل خروج MB2 توجه شود.

شکل ٢-٧. رادیوگرافی پس از پک کردن پر شدن شاخه MB2 را نشان میدهد.

شکل ٣-٧. رادیوگرافی بعد از کار حداقل چهار نقطه خروج را در اپکس ریشه مزیوباکال نشان میدهد.

ارزش گرفتن CT را ندارند. بعد از حدود یکسال، با دیدن چیزهایی در موارد مشکل، که هرگز انتظار نداشتم - تحلیل‌های خارجی ریشه که در رادیوگرافی‌های PA پنهان بودند، کانالهای MB3، حتی کانالهای فرعی - به این واقعیت رسیدم که با

شکل ۱-۸. CT دوم برای یک مولر بالا که برای پیدا کردن کانال MB2 یکساعت وقت گذاشتم. این برش باکالی نشان میدهد که نفوذ من از نظر مسیر مزیودیستالی درست بوده است.

شکل ۲-۸. این برش مزیالی در CT نشان میدهد: (a) تراش نفوذی که مرا به کانال MB1 رساند، (b) تراشی که برای پیدا کردن کانال MB2 زدم و (c) محل کانال MB2 که درست در نیم میلی متری پشت تراش من(در ترسناک‌ترین جای ممکن) در جهت مزیو پالاتالی است.

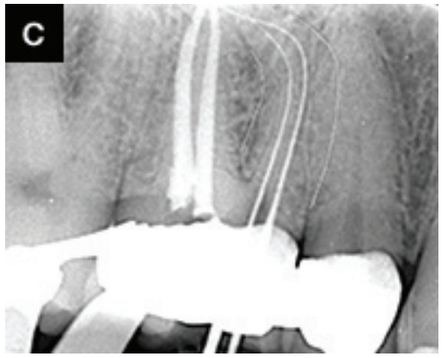

شکل ۳-۸. رادیوگرافی با زاویه دیستالی که فایل‌های اولیه را درکانال‌های MB1 و MB2 نشان می‌دهد. دو دقیقه بعد از تصویر CT، من داخل کانال MB2 بودم. دقت کنید که چطور فایل‌ها، وقتی با هم در نظر گرفته شوند، در مرکز بُعد باکولینگوالی ریشه هستند.

بیماران کمتر چالش برانگیز خود منصف نبوده‌ام. از آن زمان، برای هر یک از بیماران خود تصویر CT می‌گیرم - معمولا هر بیمار را برای یک پانورکس اگر کارم را آسان‌تر می‌کند و یک CT تیپیکال(۲۵۰ دلار) وقتی مثلا نیاز به تشخیص، طرح درمان یا درمان شکست‌های RCT است، شارژ میکنم.

شاید دومین درس سختی که باید می آموختم این بود که گاهی، فقط گاهی، بهتر بود که در طی درمان هم یک CBCT دیگر بگیرم، وقتی پیدا کردن یک کانال یا ریشه واقعا طاقت فرسا میشد(شکل‌های ۱-۸ تا ۳-۸).

دید مستقیم

این بحث در مورد تجسم ذهنی قصد ندارد که دید مستقیم در درمان ریشه را کم اهمیت نشان دهد. انجام درمان ریشه بدون نور ایده‌آل و بزرگنمایی مناسب کار احمقانه‌ای است، چرا که توانایی خواندن نقشه (آناتومی کف اطاقک پالپ) را محدود می‌کند، نقشه‌ای که می‌تواند بهترین کمک ما در پیدا کردن فضای کانالی مشکل باشد. وقتی به کف اطاقک پالپ، پالپ استون چسبیده باشد، با نوک اولتراسونیک BUC-2 (Obtura Spartan) آن را قطع کنید. این وسیله یک سطح صاف و هموار ایجاد می‌کند و بعد از شستشو و خشک کردن و نیمه مرطوب ساختن، مسیر اورفیس‌های پیدا نشده آشکار می‌شود.

چرخه بازخورد لمسی[1]

بعد از اتمام حفره دسترسی و پیدا کردن همه اورفیس‌ها، درمان ریشه کاری است که تماما توسط تجسم ذهنی پیش از شروع کار و نیز اطلاعات لامسه نوک انگشتان هنگام کار با وسیله‌ها داخل کانال، هدایت می‌شود. وسیله فعال می‌شود، چیز خاصی حس می‌شود(گیر کردن، نفوذ آسان و غیره)، واقعیتی که بین کانال و وسیله رخ داده تفسیر می‌شود(آیا چیز مبهمی آنجاست یا نه)، تصمیم برای قدم بعدی گرفته می‌شود(آیا عقب بکشیم یا استفاده از وسیله را با سوال ادامه بدهیم)، تصمیم اجرا می‌شود، چیز خاصی حس می‌شود و همینطور الی آخر. شرح دیگر این موضوع "گوش دادن" به وسیله‌تان است وقتی در حال کار در کانال است.

برای درک بهتر این موضوع، این تجربه فکری را امتحان کنید: فایل باشید.

تصور کنید شما فایل اولیه‌ای هستید که در حال حرکت در کانال است. در تمام طول خود کرو ملایمی دارید و چون با حرکت watch-winding بکار می‌روید، نوک شما رفت و برگشتی جستجوگرانه و آسان از سمتی به سمت دیگر در کانال دارد و درست وقتی طول تخمینی نزدیک است..."دینک، دینک" مقاومت خفیفی در برابر نفوذ اپیکالی حس می‌شود.

با تجسم ذهنی و دانستن اینکه *مقاومت خفیف در برابر نفوذ اپیکالی* نشانه وجود یک مانع در کانال است، ما به طور غریزی وسیله را بیرون کشیده، کمی کرو به انتهای نوک آن داده و دوباره وارد کانال می‌کنیم به این امید که یک مسیر بی دردسر اطراف مانع پیدا شود. بدون تجسم ذهنی مناسب و تفسیر درست از حس لامسه، وسوسه می‌شویم که کمی به وسیله فشار وارد کنیم.

۱- The Tactile Feedback Loop

۲- Rubber Band

حس "بند لاستیکی[۲]" نامی است که من روی آن حس نرم و چرم گونه‌ای گذاشته‌ام که درست پیش از اینکه باقیمانده‌های پالپی درون یک blockage برگشت‌ناپذیر متراکم شوند، احساس می‌شود. دندانپزشکان باید به خود آموزش دهند که به طور غریزی از این حس بترسند زیرا فقط کمی دیر فهمیدن آن ممکن است منجر به شرایطی شود که تنها راه نجات جراحی باشد.

وقتی با این حس بند لاستیکی مواجه شدید، فورا وسیله در حال استفاده را بیرون آورده، داخل حفره دسترسی ماده لوبریکنت تزریق کرده و تلاش کنید یک K فایل از پیش خم شده ۸ یا ۱۰ را خیلی با احتیاط به انتها برسانید به طوریکه مطمئن باشید در جهت دیگری از blockage اغلب غیر قابل اصلاح حاصله از باقیمانده‌های بافت پالپی هستید. در این تلاش اپکس لوکیتورها کمکی نمی‌کنند.

حس گیر کردن هنگام استفاده از یک فایل روتاری، به دو معنی است: یا شیارهای فایل با دبری‌ها پر شده یا فایل به یک کرو رسیده که مشکل‌تر از آن است که بتواند ردش کند. به محض بیرون آوردن فایل شیارها را به دقت بررسی کنید، اگر با دبری پر شده‌اند وسیله را تمیز کنید و پس از آن ادامه دهید. اگر دبری خیلی کم بود یا نبود، از یک فایل با تیپر کمتر استفاده کنید و می‌بینید که فورا داخل کانال جلو می‌رود.

درک این مورد برای جلوگیری از شکستن فایل حیاتی است. وقتی فایلی با دبری‌های حاصل از تراش پک شده، فشار دادنش باعث درگیرتر شدن آن شده و اساسا نیروهای پیچشی برخلاف یکپارچگی وسیله عمل می‌کنند. وقتی تراش اپیکالی یک فایل روتاری، به خاطر رسیدن به یک کرو بیش از توانش، متوقف می‌شود، هر ثانیه که در کانال به چرخش ادامه دهد ۵ بار پیچ می‌خورد که در دقیقه ۳۰۰ بار می‌شود، میزانی از انباشته شدن خستگی سیکلی[۱] که هر وسیله‌ای را در مدتی بسیار کوتاه جدا می‌کند.

باز کردن کانال‌های پر پیچ و خم[۲]

موفقیت در باز کردن کانال‌های پر پیچ و خم بدون اینکه دندانپزشک نقشه‌ای ذهنی برای مسیر وسایل باز کننده داشته باشد ممکن نیست، که بهترین مثال آن یک کانال s-curved است. این کانال فورا خود را به عنوان یک مورد با مانع نشان می‌دهند وقتی که مقاومت خفیف به بردن فایل نه فقط یکبار بلکه دوبار، در هر یک از دو پیچ ناگهانی کانال، دیده می‌شود(شکل ۹).

به طور معمول وقتی مانع حس می‌شود، فایل بیرون کشیده می‌شود، درست در قسمت نوک خم می‌شود، در حالیکه علامت رابراستاپ هم به سمت خمیدگی است، و بعد از امتحان کردن چند جهت مختلف فایل داخل‌تر می‌رود ولی فورا به

۱- Cyclic Fatigue
۲- Tortuous Canals

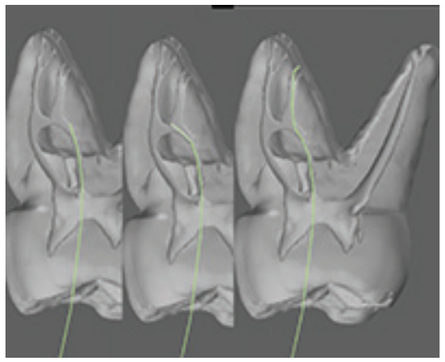

شکل ۹. CT بازسازی شده از مولر اول ماگزیلا دارای MB2(چپ به راست): (۱) ابتدا فایل خم نشده در نیمه مسیر MB2 به یک مانع می‌رسد، (۲) فایل خم شده به سمت کانال MB1 حرکت می‌کند(باکالی) تا اولین مانع را رد کند، اما فورا به دومی می‌رسد، (۳) در این کانال s-curve، فایل دوبار خم شده باید در خلاف مسیر قبل حرکت کند تا از دومین مانع هم رد شود و به patency برسد.



شکل ۱۰. مقطع ساجیتال ریشه مزیوباکال طرز ورود کانال MB2 به اطاقک پالپ و زاویه قابل توجه آن را نشان می‌دهد. وقتی به کف اطاقک پالپ رسیدید مراقب نفوذ مستقیم به سمت اپیکال در این کانال باشید چرا که ممکن است زودتر از آنچه فکر کنید به ناحیه فورکا برسید.

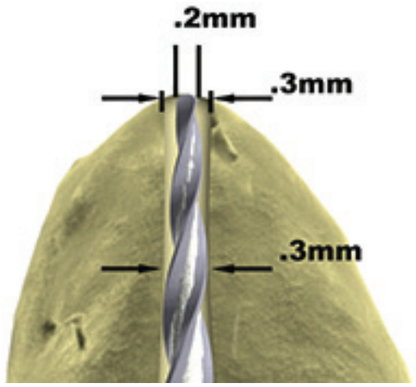

شکل ۱۱. فایل تیپر در انتهای کانالی که قطر بیشتری از نوک فایل دارد. در این موارد اگر فایل را بیرون بیاورید در شیارهای نوک آن هیچگونه دبری مشاهده نخواهید کرد که نشان دهنده نیاز به فایلی با نوک قطورتر است تا تیپر کردن در انتها یا به عبارت دیگر استمرار اپیکالی تیپر کردن[۱] هم انجام شود.

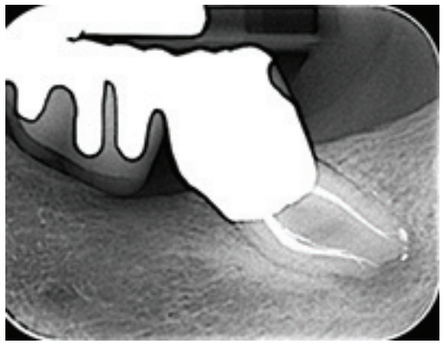

شکل ۱۲. رادیوگرافی بعد از کار نشان دهنده درمان موفقیت آمیز یک آناتومی دشوار است که بدون تجسم ذهنی درست غیر ممکن بود[۲].

۱- Apical Continuity Of Taper
۲- توضیح مترجم: این کیس در سایت www.delendo.com مفصل‌تر مطرح شده است. جالب است بدانید درمان این کیس۴/۵ ساعت طول کشیده است.

یک مانع دیگر بر می‌خورد! جای نگرانی نیست.

خیلی راحت، بر اساس نشانه روی رابراستاپ، مسیری را که فایل خم شده در آن اولین پیچش را رد کرد به خاطر بسپارید، برای مثال فرض کنید در جهت دیستولینگوالی. اگرچه ممکن است در مواجه با دومین مانع بترسید، اما به خاطر داشته باشید که بر اساس نقشه‌ای که در ذهن خود ساخته‌اید کرو اول دیگر مسئله‌ای نخواهد بود. تنها کار باقی مانده این است که جهت دوم کرو را پیدا کنید. اگر خوش شانس باشید، تغییر مسیر نوک همان فایل به شما اجازه خروج به سمت patency را می‌دهد. اگر کمتر خوش شانس باشید نیاز به چند بار تلاش و خم کردن دوباره و جهت دادن دوباره است تا فایل از آخرین پیچش بگذرد.

پیدا کردن کانال‌های MB2

همانطور که قبلا گفته شد، مهمترین شاخص برای پیدا کردن کانال MB2 خط ایسموس است، که به طور معمول بعد از اینکه امتداد مسیر اوریفیس MB1 به سمت پالاتال کمی تراش خورد، دیده می‌شود. ریشه‌های مزیوباکال مولرهای ماگزیلا، همگی بین کانال‌های MB1 و MB2 این ایسموس را در یک سطحی از ریشه دارند و دیدن آن خط کوچک، نقشه ورود به MB2 است و نیز پوشش امنیتی خوبی می‌شود اگر نیاز به نفوذ عمیق‌تر به ریشه باشد. دندانپزشکانی که دنبال این خط گشته ولی هرگز این ایسموس مزیوباکال را ندیده‌اند همواره در یک جهت مستقیما اپیکالی بوده‌اند که دعوتی است به پرفوریشن.

کانالهای MB2 با نفوذ در یک مسیر خیلی مزیالی-اپیکالی بهتر پیدا می‌شوند(شکل ۱۰). اگر تصویر معکوس MB2 را با چشم ذهنمان ببینیم، مثل این است که اگر از اپکس حرکت کند درست قبل از ورود به اطاقک پالپ در جهت دیستال کرو پیدا می‌کند- کروی که حتی گاهی به ۹۰ درجه می‌رسد- که اشتباه بودنِ ایده دنبال آن گشتن در یک مسیر مستقیما اپیکالی را نشان می‌دهد. تنها چیزی که در تراش در آن جهت خواهیم یافت فورکیشن است.

ارزیابی چشمی

ارزیابی چشمی دقت کردن به شیارهای نوک فایل‌های شکل دهی بعد از وارد کردن یک اندازه جدید و رساندن آن به طول است، در درجه اول برای اینکه ببینیم آیا در فضای بین شیارها دبری دیده می‌شود یا نه. اگر شیارهای نوک فایل با دبری پر شده باشد نتیجه می‌گیریم که فایل در قسمت نوکش هم تراش داشته و احتمالا یک تیپر کامل تا انتهای کانال ریشه داریم و بنابراین شکل‌دهی درست انجام شده است. برعکس وقتی در شیارهای نوک فایل دبری دیده نشد نتیجه می‌گیریم که

۱- Ice Pencil

شکل‌دهی مخروطی ما کامل نیست و هنوز نیاز به آماده‌سازی انتهایی بزرگتری است(شکل ۱۱). یاد گرفتن این مورد، در جایی که ارزیابی لمسی زودتر از موقعش - قبل از آماده‌سازی اپیکالی یا نزدیک انجام آن - صورت گرفته، به صرفه‌جویی در وقت کمک می‌کند.

تشخیص

این امر ممکن است چندان ملموس نباشد، اما تا زمانی که اتفاقات داخل کانال‌های ریشه طی تست پالپ را تجسم نکنید، قطعیت تشخیص شما کمتر است و ممکن است در طرح درمان دچار اشتباه شوید. با تجسم اینکه پالپ داخل کانال چه شکلی است می‌فهمیم که چرا یک پالپ با نکروز ناقص پاسخی با تاخیر ولی نرمال به تست سرما می‌دهد- مداد یخی[1] آنقدر دندان را به سمت اپیکال سرد می‌کند تا باقیمانده پالپ دژنره در قسمت اپیکالی تحریک شود. و می‌فهمیم چرا درد بیمار با سرما ساکت می‌شود- تست سرما در حقیقت فشار داخل پالپ را که باعث درد بود، کم کرده است.

با این اطلاعات تصویر ذهنی، می‌دانیم برای تست نکروز ناقص باید از یک منبع الکتریکی گرمایی، مانند System-B، با کمی گوتا پرکا در نوک آن استفاده کنیم تا ببینیم آیا افزایش فشار داخل پالپ، پالپ صدمه دیده را وادار به پاسخگویی می کند یا نه. ما دندان را گرم می‌کنیم و فشار داخل پالپ بالا می‌رود، پالپی که شروع به دژنره شدن کرده ولی هنوز وایتال است در انتهای کانال پاسخ می‌دهد. تشخیصی به راحتی آب خوردن.

وقتی ریسک درمان مجدد دندانی با درمان قبلی شکست خورده را ارزیابی می‌کنیم، مهارت تجسم ذهنی بسیار اهمیت دارد. تجسم اتصالات استخوانی موجود یا ناموجود اطراف گردن دندان ما را از احتمال از دست رفتن یکپارچگی ساختاری در ساختار ریشه، مانند شکستگی ریشه، آگاه می‌کند– دلیل اول برای جایگزینی دندان به جای درمان مجدد آن.

خلاصه

در پایان روز، تجسم ذهنی نه فقط ما را آگاه‌تر ساخته، بلکه سرگرم هم می‌کند و هر سیستم کانال ریشه دشواری تبدیل به یک اتفاق هیجان‌انگیز می‌شود. وقتی با این تمرین ما کانال را بشناسیم، استفاده از وسایل در موقعیت ایده‌آل‌شان با اطمینان و از روی فکر انجام می‌شود و متعاقبا نتایج ایده‌آل حاصل می‌شود. با تجسم ذهنی مناسب، هر کیس اندو یک بازی کارآگاهی خواهد بود که نتیجه آن توسط دقت تصاویر ذهنی که هدایتگر دستان ما هستند، تعیین می‌شود(تصویر ۱۲). بدون آن به واقع که ما در فضا گم شده‌ایم، فضای کانال ریشه.