L'appareil de la vision

- C'est un organe sensoriel « récepteur monde extérieur » qui transforme des stimulations lumineuses en stimulations électriques au niveau de la rétine, cheminées par le n. II jusqu'au lobe occipital.

I. La cavité orbitaire :

- C'est une cavité osseuse situé au niveau de l'étage moyen de la face, joue le rôle d'un support de l'app. de la vision et protège le globe oculaire.
- Elle a la forme d'une pyramide quadrangulaire dont la pointe est dirigée en profondeur et dont la base est représentée par l'orifice orbitaire.
- Elle est formé par 7 os :

base
- L'os frontal
- L'os zygomatique
- " maxillaire sup
- " lacymal
- " éthmoïdal
- " palatin
- " sphénoïdal

Apex

- Le sommet = trou optique, Base = orifice orbitaire

Contenu :

- Le globe oculaire + Les muscles oculo-moteurs + La graisse orbitaire + La glande lacymale + L'n. II et les nerfs III, IV, V, VI sympathiques + L'art et la v. ophtalmique.

Rapports :

En bas : sinus maxillaire

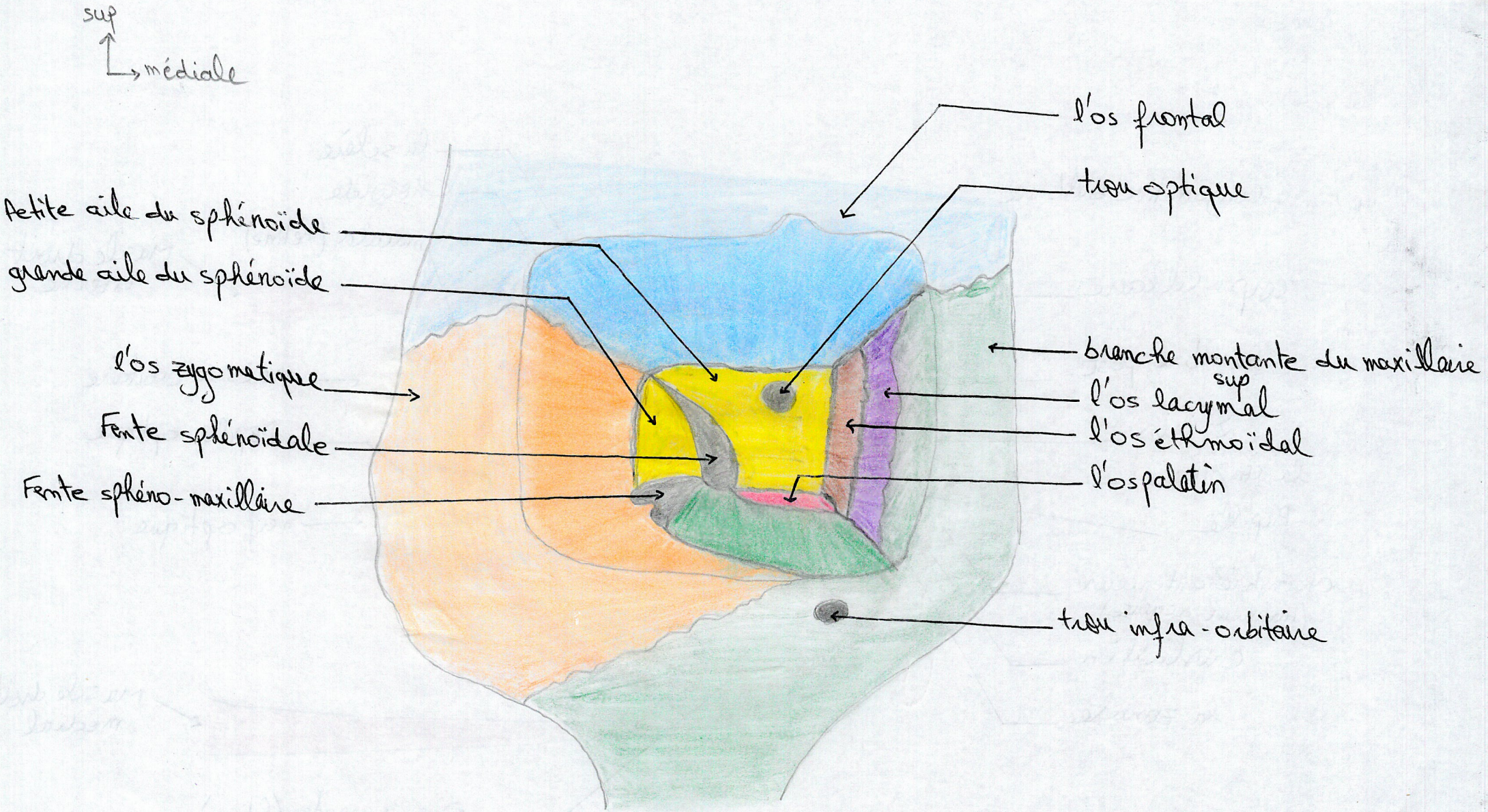

Vue ant montrant la constitution de l'orbite osseux droit

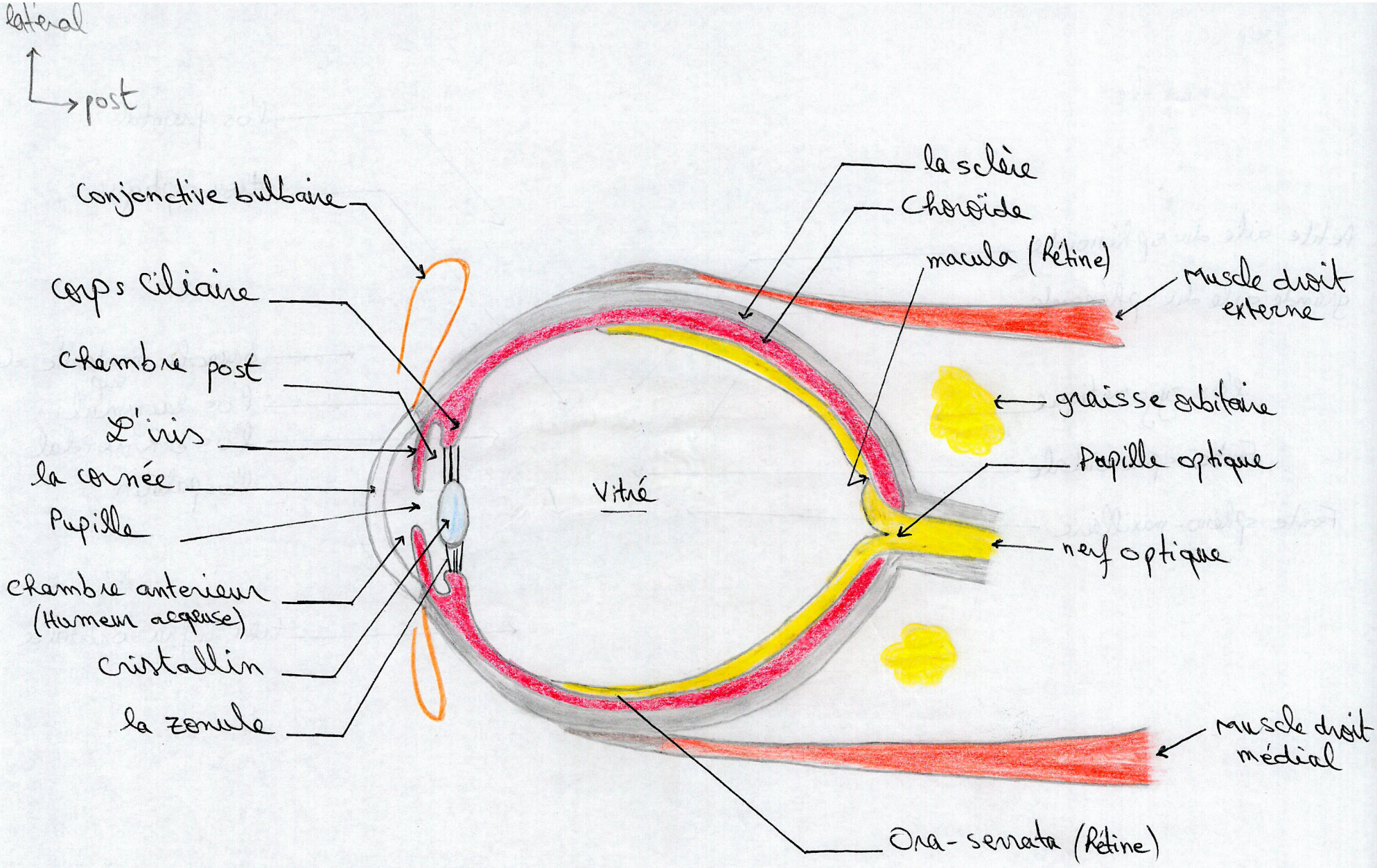

Vue sup. montrant l'anatomie du globe oculaire droit

2 - Contenu :

- Humeur acqueuse : liquide assure la pression intra-oculaire sécrété par le corps ciliaire, passe de la chambre post à la chambre ant vers l'angle irido-cornéen.
- Cristalin : c'est une lentille biconvexe transparente, suspendue au corps ciliaire par la zonule. Il assure l'accomodation.
- Vitrée : c'est un gel qui occupe 4/5 du globe oculaire.

3 - Rapports :

Externes :

la capsule de Tenon
La conjonctive bulbaire
Les muscles oculomoteurs.

Postérieurs :

La graisse orbitaire et le n. II

Antérieur :

Le film lacrymal et les paupières.

III - L'appareil lacrymal :

1 - Rôles :

- Lubrification permanente de la surface oculaire (cornée et conjonctive)
- Rôle optique et facilite la motilité oculaire.

2 - Constitutions :

- Les larmes sont sécrétes par la glande lacrymale principale qui est située en haut et latéralement. Après, les larmes subissent des modifications par l'adition des substances qui sont sécrétées par les glandes lacrymales accessoires. Après que les larmes couvrent la surface oculaire, elles vont cheminer à travers **les méats lacrymaux** sup et inf, puis à travers les canalicules lacrymaux sup et inf qui s'unit par le canal d'unio

qui se jette dans le sac lacrymal. Ce dernier se prolonge en bas par le canal lacrymo-nasal qui vide son contenu en larmes dans le méat nasal inf.

IV - Les paupières :

1 - Définition - Rôle :

- Les paupières sont des tissus musculo-cutanés qui tapissent l'orifice de l'orbite et une partie de la face.
- Elles sont au nombre de deux (sup et inf) dont le bord libre portent des cils. Elles s'unissent aux deux angles : médiale et latérale. Elles sont mobiles et séparées par la fente palpébrale.
- Elles jouent un rôle dans la protection de l'œil, étalement du film lacrymal (par clignement) et dans la mimique.

2 - Constitution :

Septum orbitaire :
- ligament palpébral externe et interne.
- l'aponévrose

Couche superficielle :
- Peau, glandes sudoripares et sébacées
- muscle orbiculaire : permet la fermeture de l'œil

Couche profonde :
- Tarse : « glande de meibomius »
- Muscle releveur de la paupière sup : innervé par le III
- Conjonctive palpébrale

V - Les muscles oculomoteurs :

- Ils sont au nombre de 6 : 4 muscles droits et 2 muscles obliques, Plus le muscle elevateur de la paupière sup
- Tous ces muscle ont une insertion commune, c'est le tendon de Zinn, sauf le muscle oblique petit qui a une insertion particulière

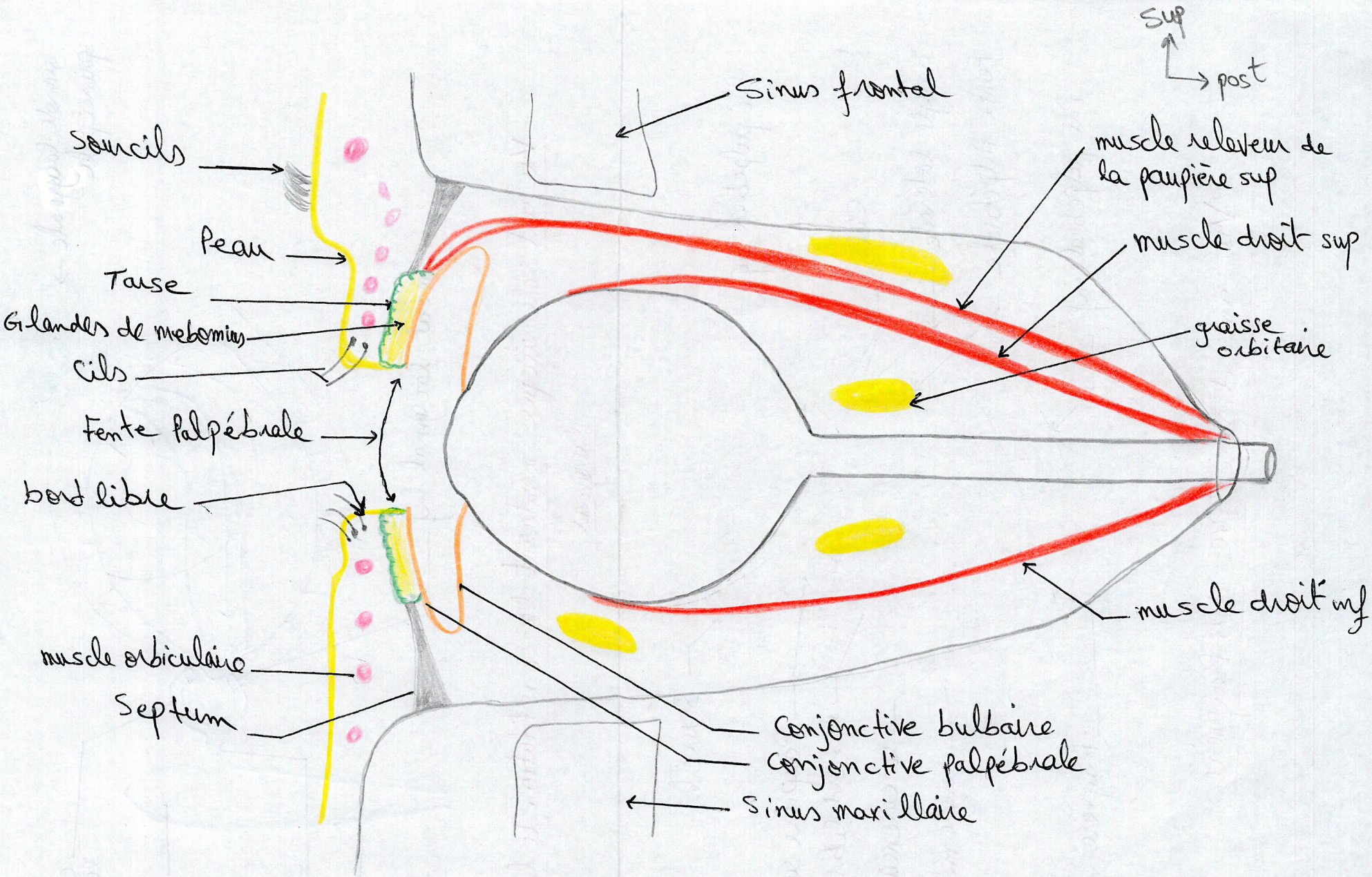

Vue latérale d'une coupe sagitale montrant les constitutions des paupières

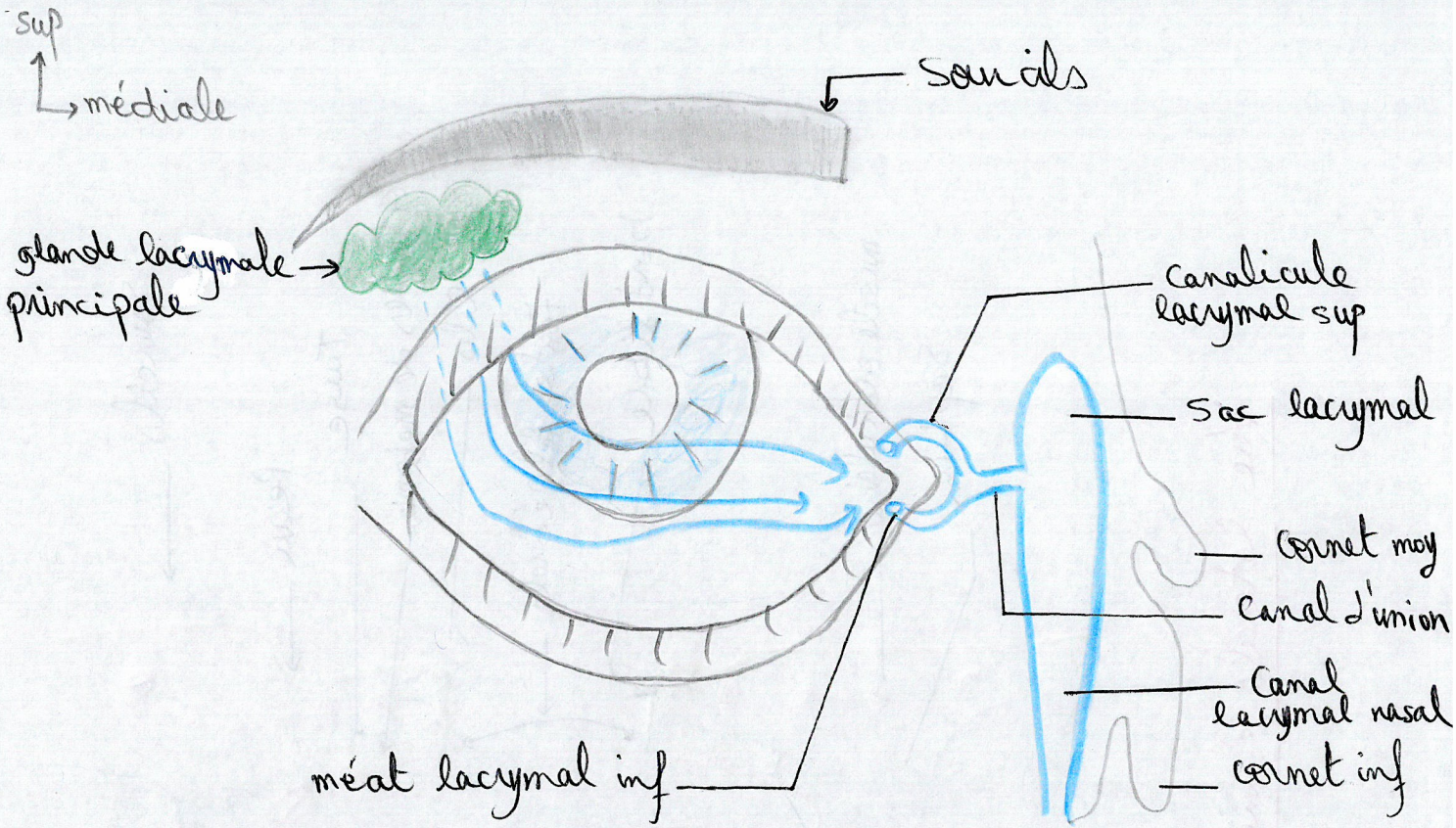

Vue ant schématique montrant la constitution de l'app. lacrymal

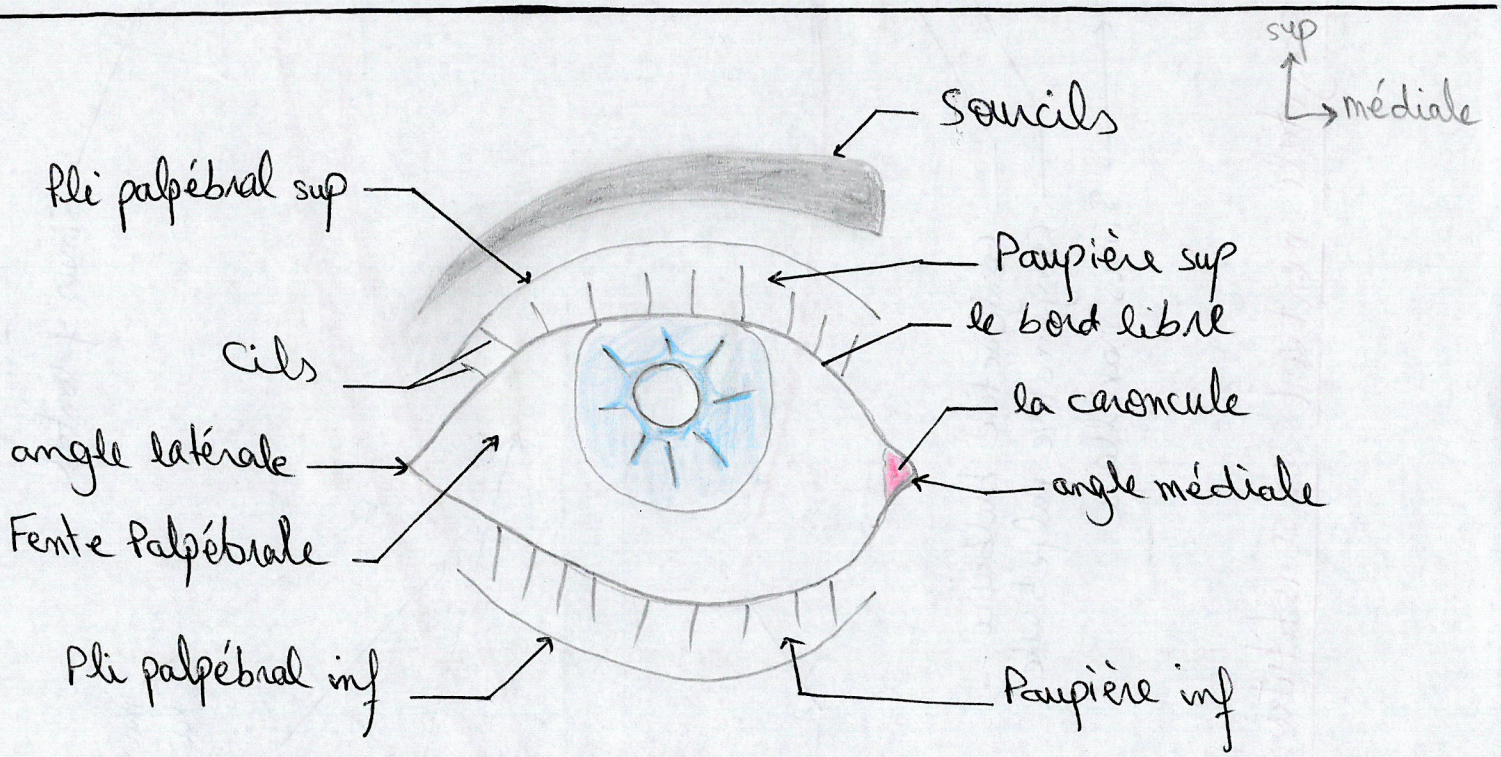

Vue ant descriptive des Paupières

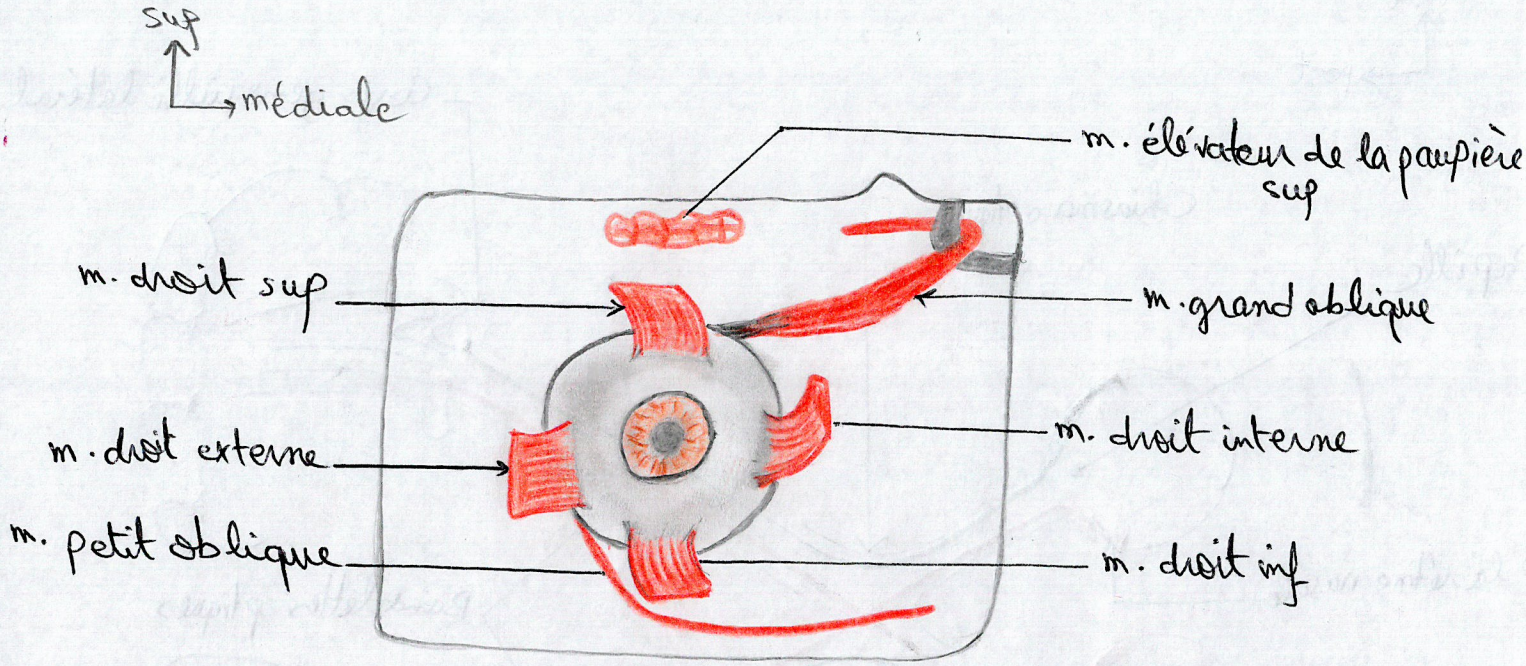

Vue ant schématique montrant l'insertion oculaires des muscles oculo-moteurs

---

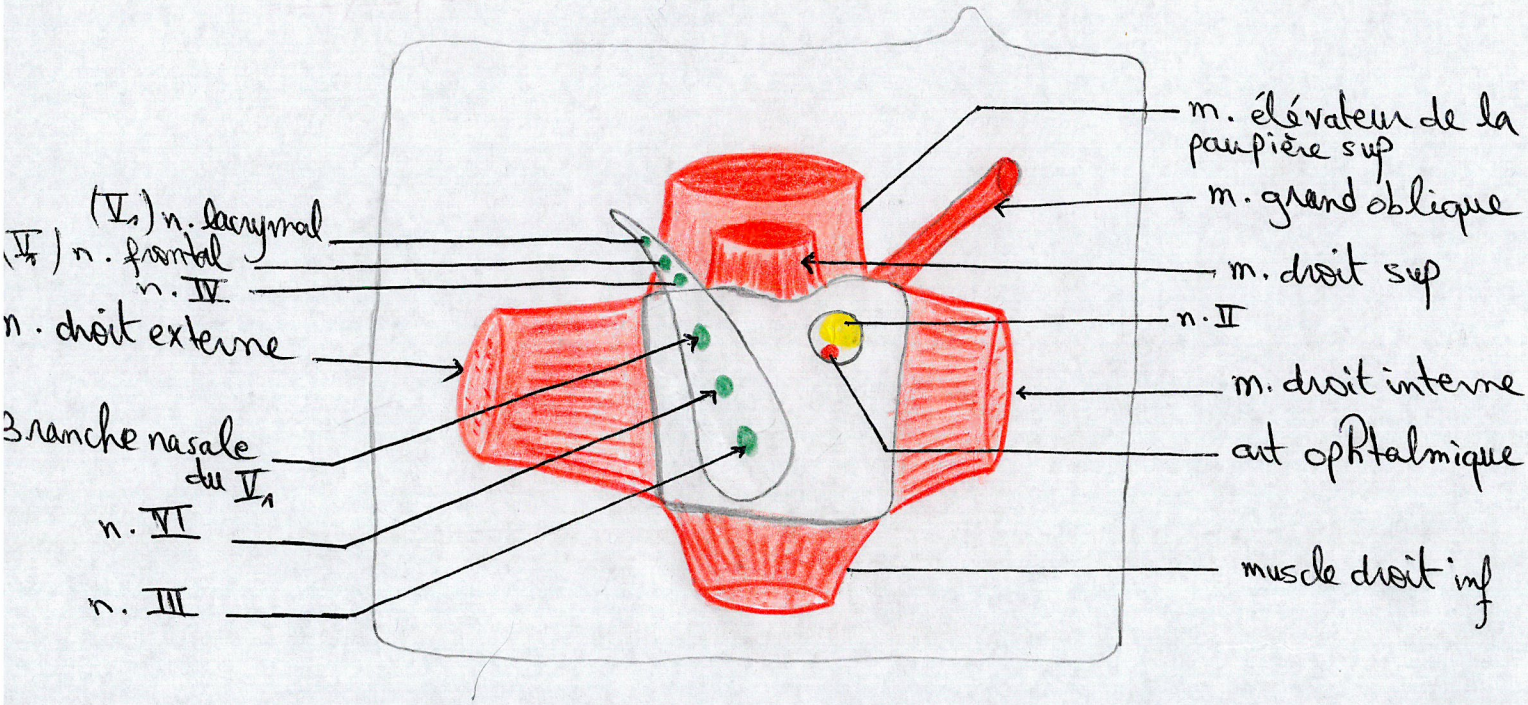

Vue ant montrant l'insertion orbitaire des m. oculomoteurs

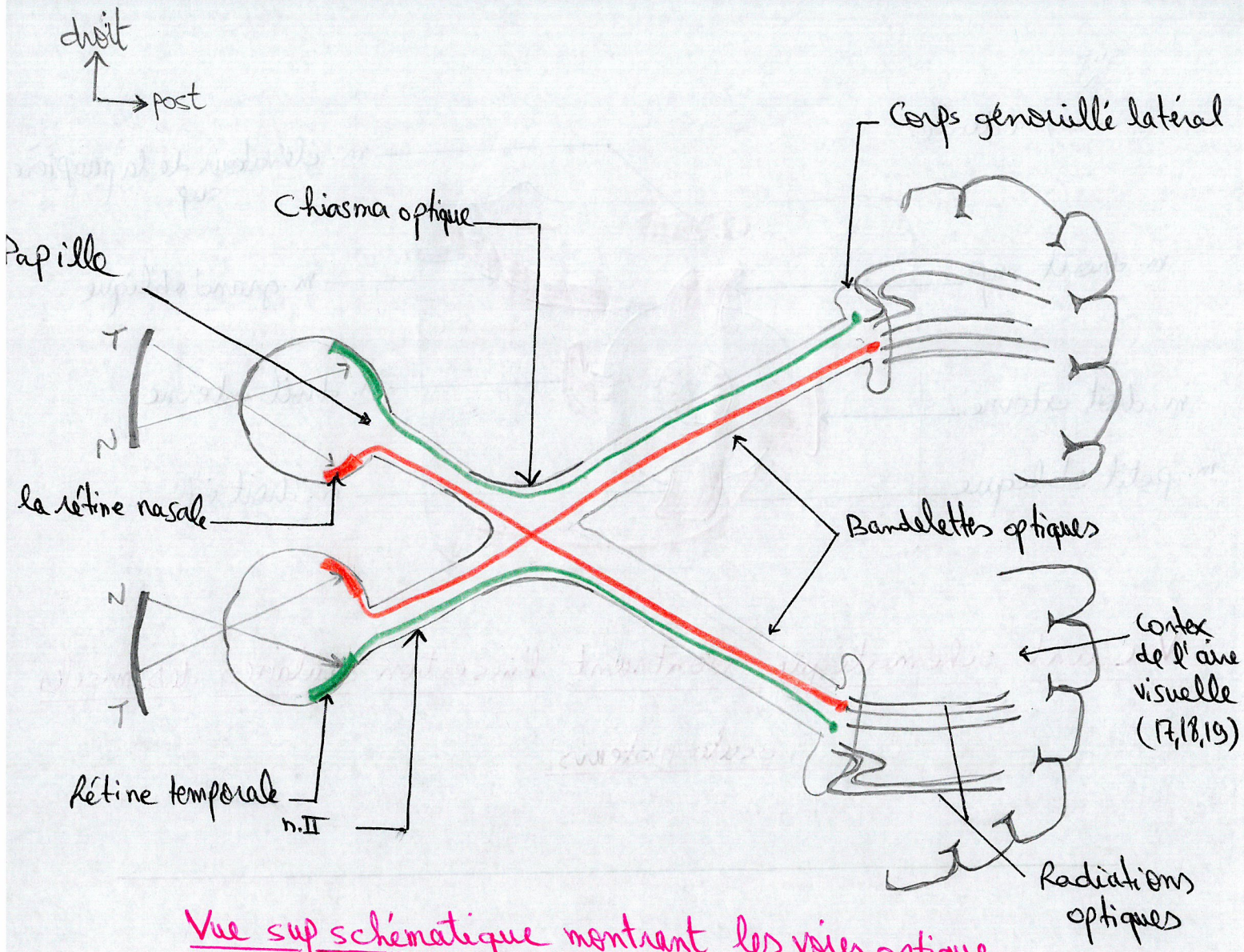

Vue sup schématique montrant les voies optique

Les muscle oculomoteurs assurent la mobilité de l'oeil dans tous les sens.

- muscle droit sup : C'est un muscle élevateur, adducteur et rotateur interne, innervé par le n. III
- muscle droit inf : C'est un muscle abaisseur, adducteur et rotateur externe, innervé par le n. III
- muscle droit interne : c'est un muscle adducteur innervé par le n. III
- muscle droit externe : (antagoniste du m. d. interne) : abducteur innervé par le n VI
- muscle grand oblique : c'est un muscle rotateur interne, abducteur et abaisseur, innervé par le n IV
- muscle petit oblique : C'est un muscle rotateur externe, abducteur et élévateur, innervé par le n III

Lagophtalmie : insufisance de fermeture palpébrale
cause : paralysie du m. orbiculaire (VII)

Strabisme = لحول
cause : atteintes des m. oculomoteurs

VI. Les voies optique :

Nerf optique → Chiasma optique → Bandelette optique → corps genouillé latéral → Radiations optiques → lobe occipital : aires 17, 18 et 19 de Brodmann.

VII. Innervation et vascularisation :

- L'innervation sensorielle est assurée par le n. optique (II), et sensitive par le nerf ophtalmique V, : branche du n. V
- La fonction motrice (les m. oculomoteurs) est assurée par les n. crâniens III, IV et VI.
- La fermeture palpébrale est assurée par le muscle orbiculaire qui est innervé par le n. VII.
- Le système neuro-végétative assure la mydriase par ses fibres sympathique, et le myosis, la secretion des larmes par ses fibres parasympathique.
- La vascularisation artérielle est assuré par l'art ophtalmique et facial
- Le retour veineux est assuré par la v. ophtalmique sup et inf.

L'appareil Auditif

Introduction :

- L'oreille est un organe sensoriel bilatéral et symétrique Il joue un rôle d'audition et d'équilibration. Il est constitué de 3 parties : Oreille externe, moy. interne.

I_ L'oreille externe :

- C'est la partie latérale de l'oreille, constituée de 2 parties: Le pavillon et Le conduit auditif externe.
- Il joue le rôle de la captation et de transmission des ondes sonores vers l'oreille moy.

1_ Le pavillon de l'oreille :

- C'est une extension lamuleuse qui est armé par un cartilage qui donne la régidité au pavillon de l'oreille. Ce cartilage constitue la grande partie de ce pavillon, il désigne des courbures et des depressions, Sauf à la partie inf où le pavillon est dépourvu en cartilage : c'est le lobule de l'oreille (repli cutané).
- Il présente une depression Central : la conque qui marque le début du conduit auditif externe.

2_ Le Conduit Auditif Externe :

- C'est un canal cylindrique en forme d'un "S" italique, s'étends de la conque à la membrane tympanique, de 2,5cm de longueur. Il est constitué de deux parties :

+ une partie externe Cartilagineuse: constitué par le prolongement du cartilage de la conque et présente 1/3 du CAE
+ une partie osseuse : Profonde, constitue les 2/3 médiaux du CAE.

- Ce CAE est tapissé par un revêtement cutané épais à sa partie externe, mais devient très fine et accolée à l'os plus

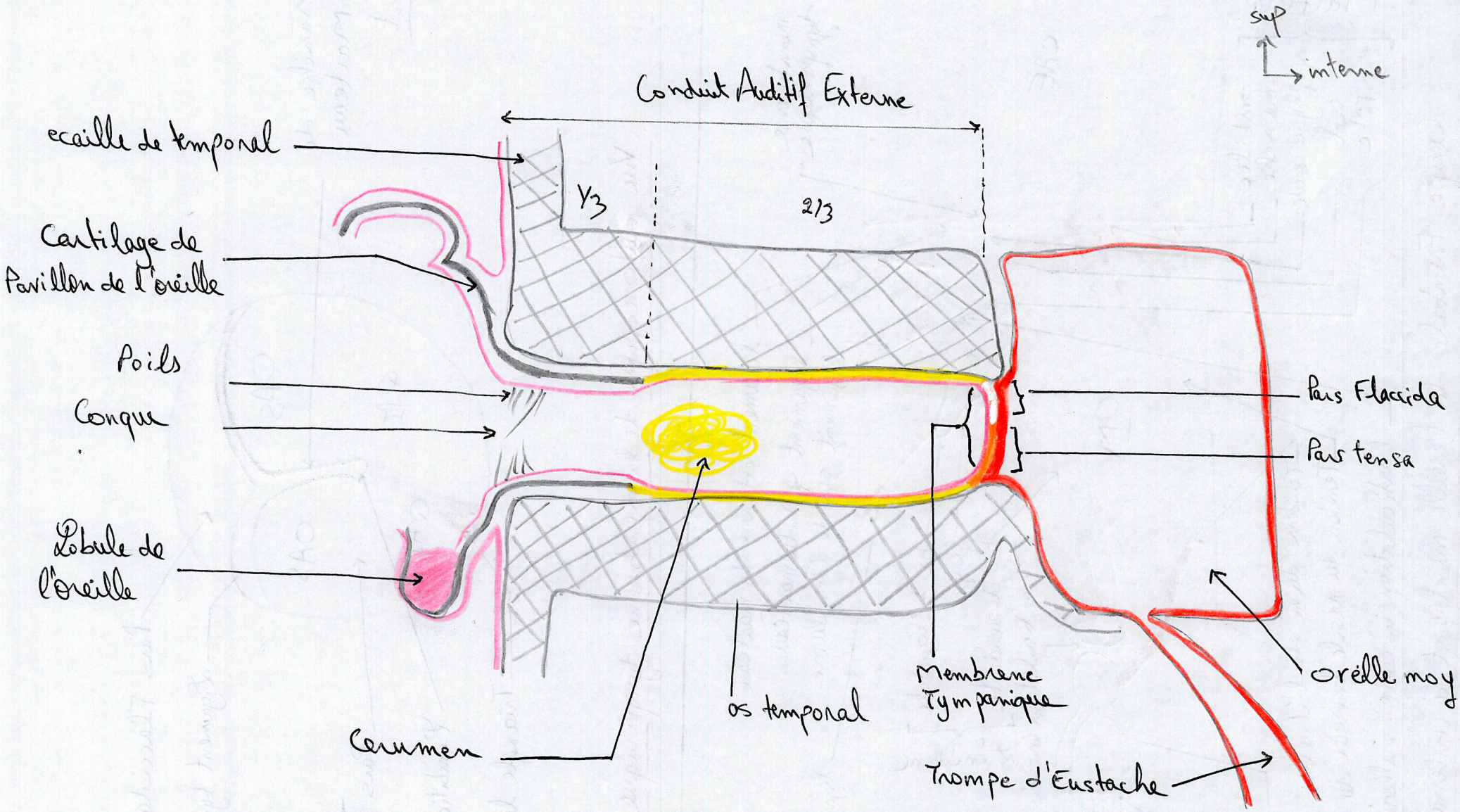

Coupe Frontal schématique de L'oreille externe et moyenne

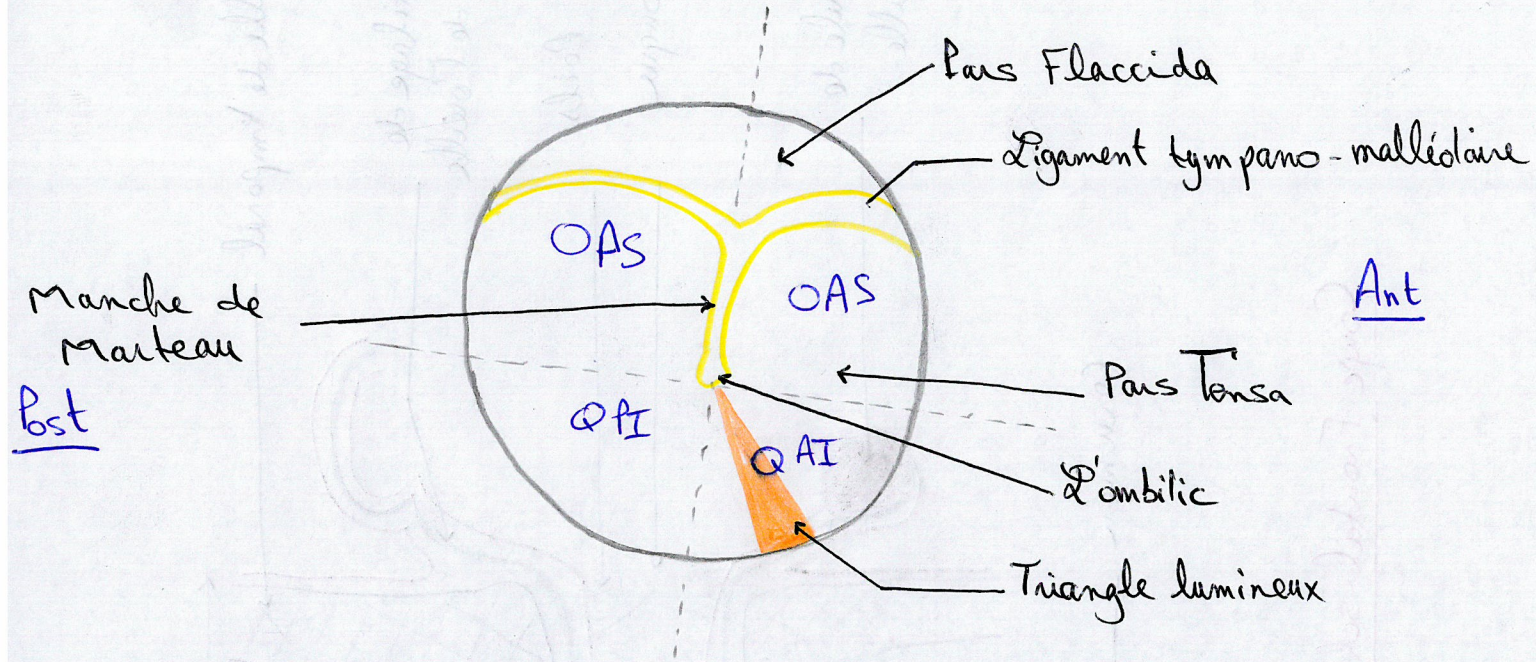

Vue otoscopique de la membrane tympanique

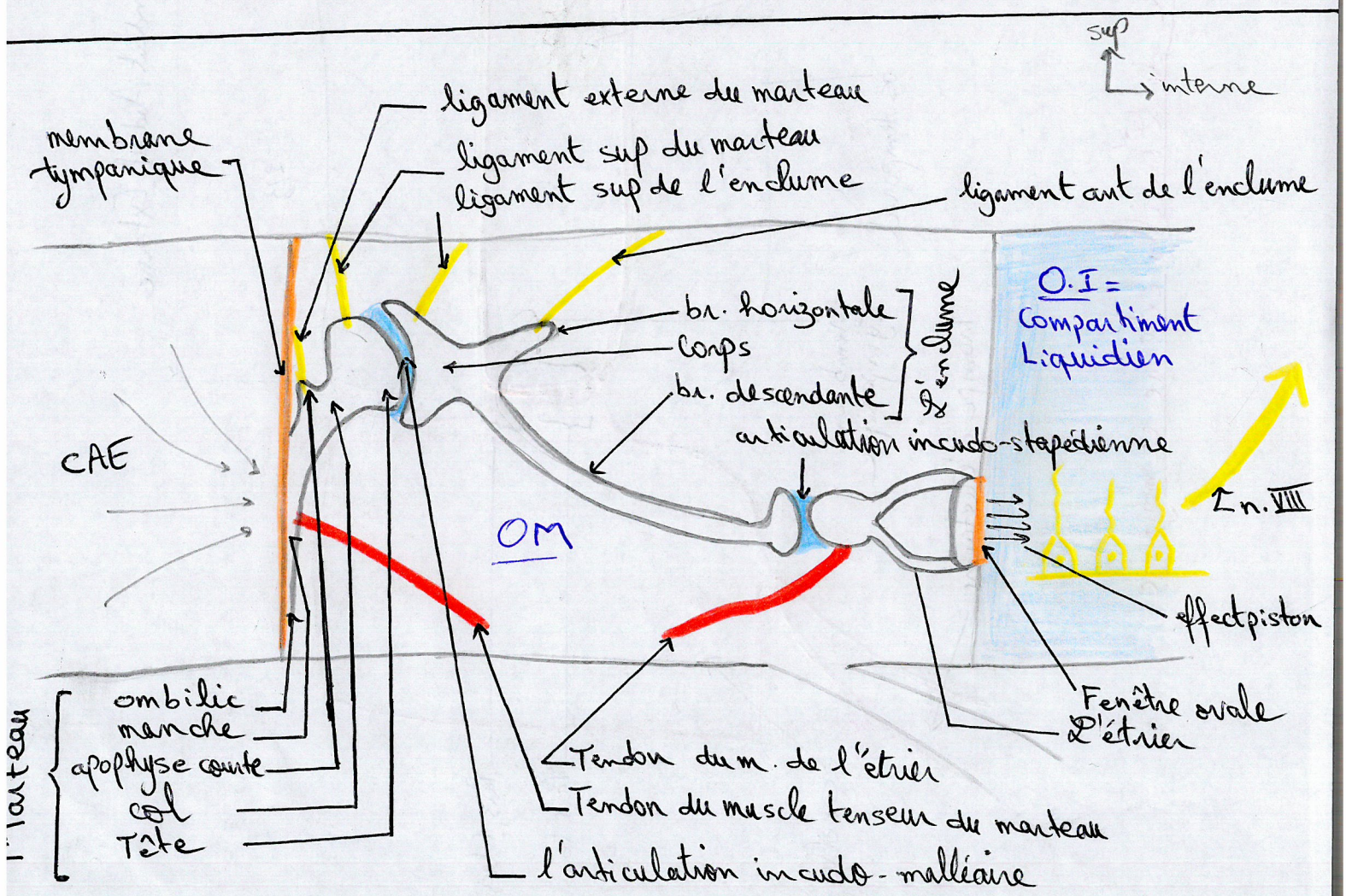

Coupe Frontale de l'oreille montrant le contenu du caisse du tympan

on prolonge dans ce conduit. Cette peau est exeptionnel: présente des glande spécifique: la glande cerumeneuse qui sécrète le cerumen. Elle présente aussi des glandes sébacées et sudoripares, et des poils à l'entré du conduit.

II _ L'oreille moyenne :

- C'est une boîte osseuse hexagonal aérique, creusé dans le rocher, et interposée entre l'oreille externe et interne. Elle est séparée de l'oreille externe par la membrane tympanique.
- Cette boîte s'appelle aussi la caisse du tympan qui contient le système tympano-ossiculaire
- L'oreille moy se communique avec le naso-pharynx (Cavum) via la trompe d'Eustache, qui fait entrer l'air à l'oreille moy pour adapter sa pression à la pression atmosphérique. (équipression entre l'oreille ext et moy)

NB :

- Si on a une fermeture de la trompe d'Eustache : $P_{O.moy} < P_{O.ex}$
$\Rightarrow$ le tympan va être aspiré dans l'O. moy $\Rightarrow$ risque de perforat°

1 _ Le tympan :

- C'est une membrane fibreuse élastique circulaire, de 2 mm de diamètre, interposé entre le CAE et la caisse du tympan. Son aspect est gris blanchâtre transparent, marqué au milieu par le relief du Manche de Marteau.
- Le ligament tympano-malléolaire divise la membrane tympanique en deux parties :

+ La pars tensa : correspond aux 4/5 inf de la surface membranaire. C'est la partie tendue, resistante et rigide.

+ La pars Flaccida : c'est la portion située au dessus de ligament tympano-malléolaire. Elle est fragile. De forme triangulaire à sommet inf.

- La membrane tympanique peut-être divisée en 4 quadrants par deux lignes : une ligne qui prolonge l'axe du marteau et une autre ligne perpendiculaire à la précédente et passe par l'ombilic qui est la partie la plus profonde du tympan.

Deux quadrants ant : sup et inf

Deux quadrants post : sup et inf

- Comme la membrane tympanique n'est pas horizontale, on a une concentration de la lumière dans le quadrant antéro-inf sous forme d'un triangle : le triangle lumineux.

- Cette membrane tympanique est constituée de trois couches :

+ La couche externe : cutanée, se trouve en continuité avec la peau du CAE.

+ La couche interne : muqueuse, se continue avec la muqueuse de l'oreille moy et de la trompe d'Eustache (= muqueuse respiratoire (épith + chorion))

+ La couche intermédiaire : fibreuse, responsable de la rigidité de la membrane tympanique. Elle existe seulement au niveau de la pars tensa.

La caisse du tympan est une cavité hexagonal à 6 parois :

. Paroi externe : correspond au tympan

. Paroi interne ou labyrinthique : sépare l'OM de l'O. interne

. Paroi sup : ou le tegmen tympani, c'est le toit de caisse du tympan. Elle sépare l'OM de la fosse cérébrale moyenne : lobe temporal.

. Paroi inf : ou le plancher de l'OM. Elle sépare l'OM du golfe de la jugulaire (= paroi jugulaire)

. Paroi ant : ou tubo-carotidienne, où s'ouvre la trompe d'Eustach. Elle est en rapport avec la carotide.

. Paroi post : ou mastoïdienne, sépare l'OM des c mastoïdiennes en arrière.

- Dans cette caisse de tympan (contenant) on trouve le système ossiculaires (contenu) : Ce sont les trois osselets qui permettent de la transmission de la vibration sonore à l'O. interne.

2- Le système ossiculaire :

- C'est le principale mécanisme de transmission sonore.
- Il est tendu entre la membrane tympanique en dehors, à la fenêtre ovale en dedans.
- Il est constitué de 3 osselets de l'exterieur à l'interieur :

a) Le marteau = Malléus

- C'est l'osselet le plus externe et le plus long, il est fixé à la membrane tympanique par son manche.
- Il présente : une tête, un col et un manche.
- Entre le col et le manche, se trouve la courte apophyse qui donne insertion au ligament externe du marteau.
- La terminaison du manche du marteau s'appelle : l'ombilic

b) L'enclume = L'incus

- C'est l'osselet intermediaire, s'unit à la tête du marteau.
- Il est constitué par : un corps, une branche horizontale et une branche descendante. cette dernière se termine par un gonflement s'appelle : l'apophyse lenticulaire.

c) L'étrier = Stapès

- C'est l'osselet le plus léger, interposé entre l'apophyse lenticulaire de l'enclume et la fenêtre ovale. Il est formé par : une tête, deux branche (ant et post) et une platine qui est fixée sur la fenêtre ovale.

- Ces trois osselets sont fixés entre eux grâce à trois articulations :

• Articulation Incudo-malléaire : entre la tête du marteau et le corps de l'enclume.

• Articulation Incudo-stapédienne : entre l'enclumeet l'étrier
• Articulation stapédo-vestibulaire : entre la platine de l'étrier et l'oreille interne

- Le système ossiculaire est stable grâce à des ligaments :

→ Deux ligaments du marteau :
• Le lig. sup du marteau : permet la suspension du marteau à la paroi sup.
• Le lig. externe du marteau : tendu entre la courte apophyse du marteau et la paroi externe.

→ Deux ligament de l'enclume :
• Le lig. sup de l'enclume (suspenseur)
• Le lig ant de l'enclume

- Les muscle de l'oreille moy = les muscles moteurs des osselets :

• Le muscle tenseur du marteau : il chemine dans un canal osseux et il se prolonge dans la caisse du tympan par un tendon qui s'insère sur le manche du marteau. Sa contraction tire le manche et alors le tympan vers l'interieur, et tend donc la membrane tympanique en augmentant sa sensibilité (c'est un muscle écouteur innervé par le n. V_3)
• Le muscle de l'étrier : c'est le plus petit muscle de l'organisme. Son tendon s'insère sur la tête de l'étrier. Sa contraction entraîne le changement de l'axe de rotation de l'étrier entraînant donc un blockage de transmission sonore. Cette contraction est réflexe en cas d'une intensité importante (>110 Db) : Reflexe stapédien, qui protège l'oreille interne. C'est un muscle qui est innervé par le n. facial VII.

Anatomie des Fosses nasales et des sinus de la Face

- Les FN ou cavités nasales sont deux espaces séparés par une cloison : le septum nasal. Elles sont situées au centre du massif facial et :
  - au dessus de la cavité buccale
  - au dessous de la cavité crânienne
  - en dedans des orbites et des sinus maxillaires
  - en avant du rhinopharynx.
- Les FN constituent la partie sup de l'app respiratoire. plus, elles ont une fonction spéciale : l'olfaction.

I - Les parois des Fosses nasales :

- Les FN sont deux cavités quadrangulaires séparées par une cloison médianne : le septum nasal.

1 - Paroi : médiale, sup et inf :

- Les FN présente à décrire 4 parois et deux orifices :
- un orifice ant appellé orifice piriforme
- un orifice post s'ouvre au niveau du rhinopharynx appelé la choane
- La paroi sup : ou le toit, comprend trois segments :
  - un segment ant constitué par l'épine nasale de l'os frontal et la face post de l'os propre du nez.
  - un segment moy éthmoïdal constitué par la lame criblée de l'éthmoïde
  - un segment post qui est sphénoïdal.
- La paroi inf : ou le plancher, est osseuse. Elle est constitué dans ses 2/3 ant par l'apophyse palatine de l'os maxillaire, et dans son 1/3 post par la lame horizontale du palatin
- La paroi médiale : ou la cloison nasale est constitué :

- en haut et en avant par la lame perpendiculaire de l'éthmoïde
- en bas et en avant par le cartilage quadrangulaire /septal
- en arrière par le vomer.
- Le revetement de la paroi médiale des FN est constituée par :

• un plan profond qui est fait du péricondre au niveau du cartilage septal, et du périoste au niveau de la lame perpendiculaire de l'éthmoïde et du vomer.
• un plan superficiel muqueux qui est facilement décolable du plan profond

2- La paroi latérale :

- C'est la paroi la plus importante dans la fonction respiratoire. Elle sert à humidifier et réchauffer l'air ambiant
- Elle est faite de trois pièces osseuses disposées sagitalement, appellés : les cornets. chaque cornet présent une tête, un corps et une queue
- Les deux cornets sup et moy sont éthmoïdales, et le cornet inf est indépendant
+ Le cornet moy est entouré sur lui même et présente une paroi latéral lisse.
+ Le cornet inf par sa tête est situé à 2 ou 3 mm de l'orifice piriforme, sa queue est à 10 mm de la choane et son corps à une cavité externe avec une paroi latérale
- Cette paroi latérale des FN présente 3 regions :

Region préturbinale : située en avant des têtes des cornets
Region sus-turbinale : située au dessus du cornet sup
Region turbinale : intervient dans la physiologie respiratoire en réchauffant et en humidifiant l'air ambiant.

- Chaque cornet délimite avec la paroi latérale correspondante une region appellé : méat
- Le cornet inf délimite avec la portion correspondante du paroi

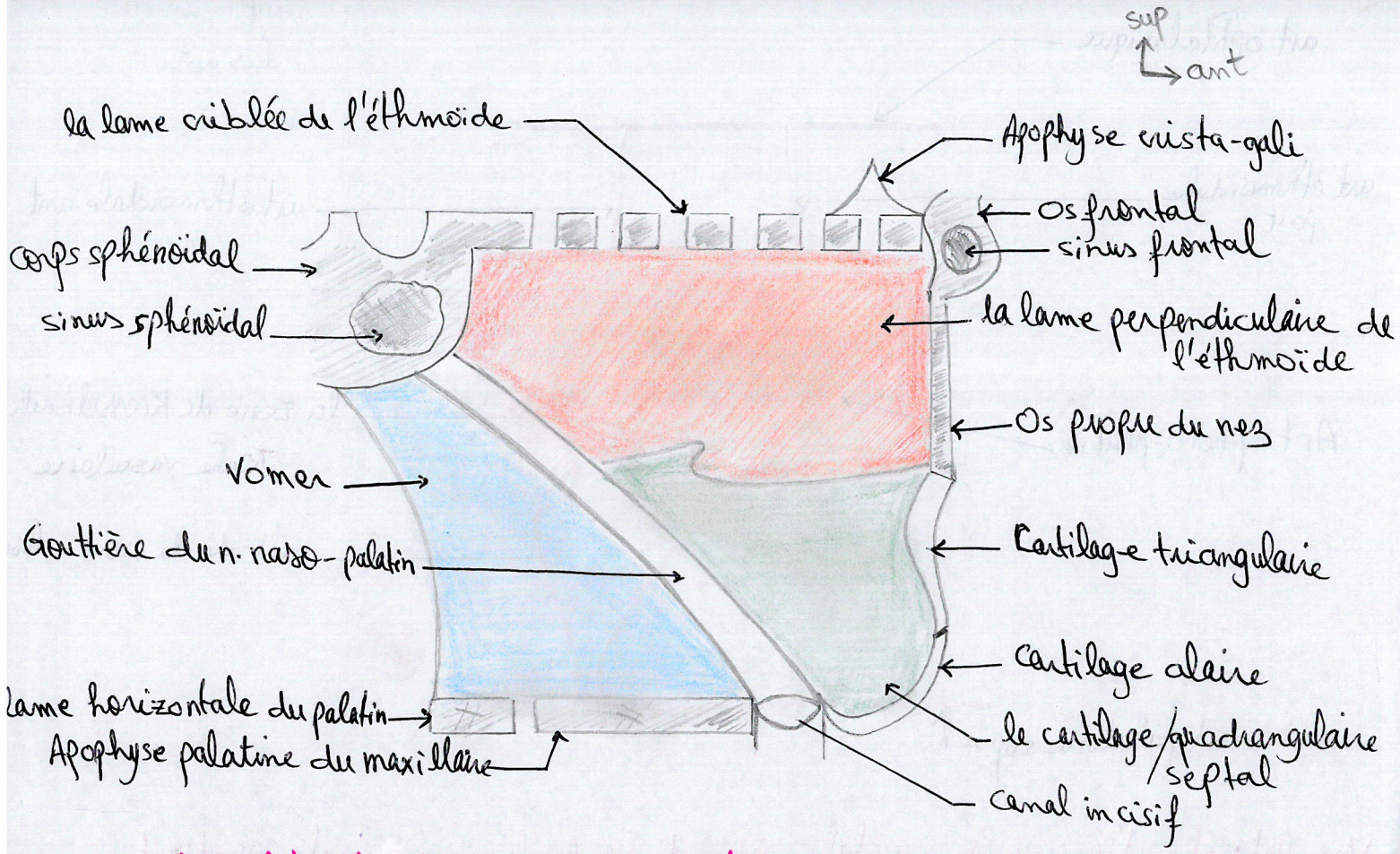

Vue latérale d'une coupe sagitale passant par la cloison nasale montrant les parois : médiale, sup et inferieur

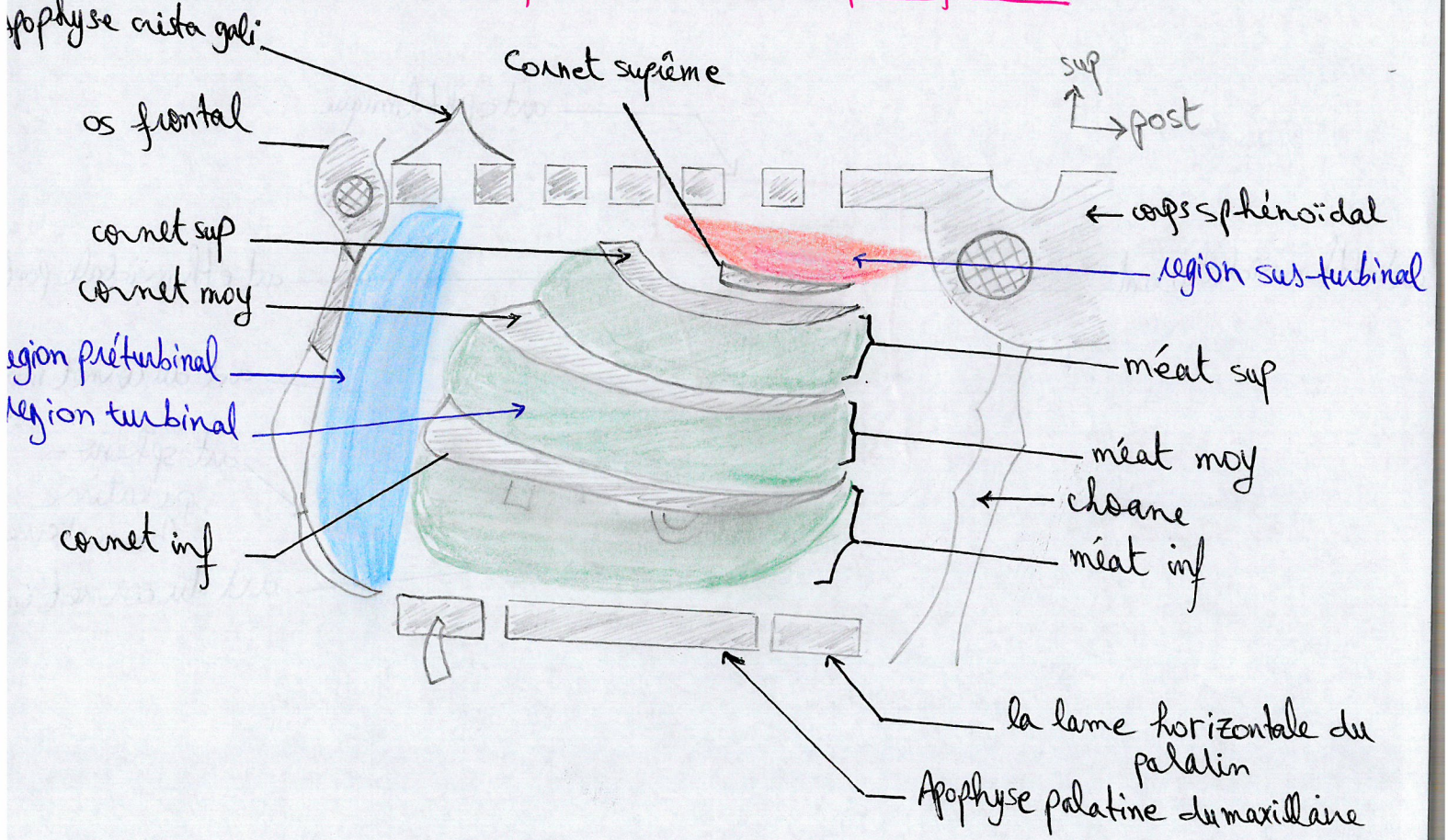

Vue médiale d'une coupe sagitale montrant la paroi latérale des FN

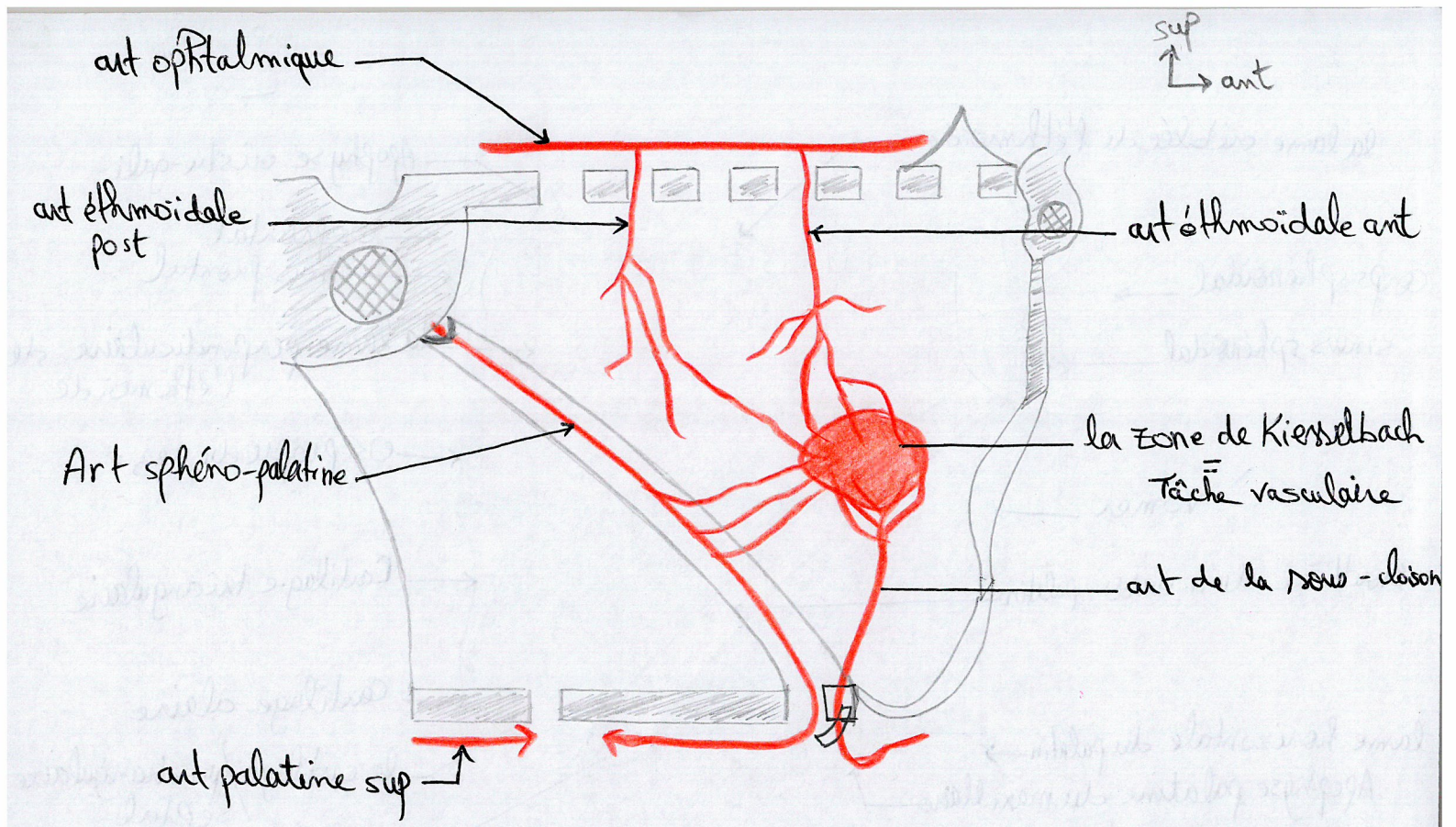

Vue latérale d'une coupe sagitale passant par la cloison nasale montrant la vascularisation art des FN

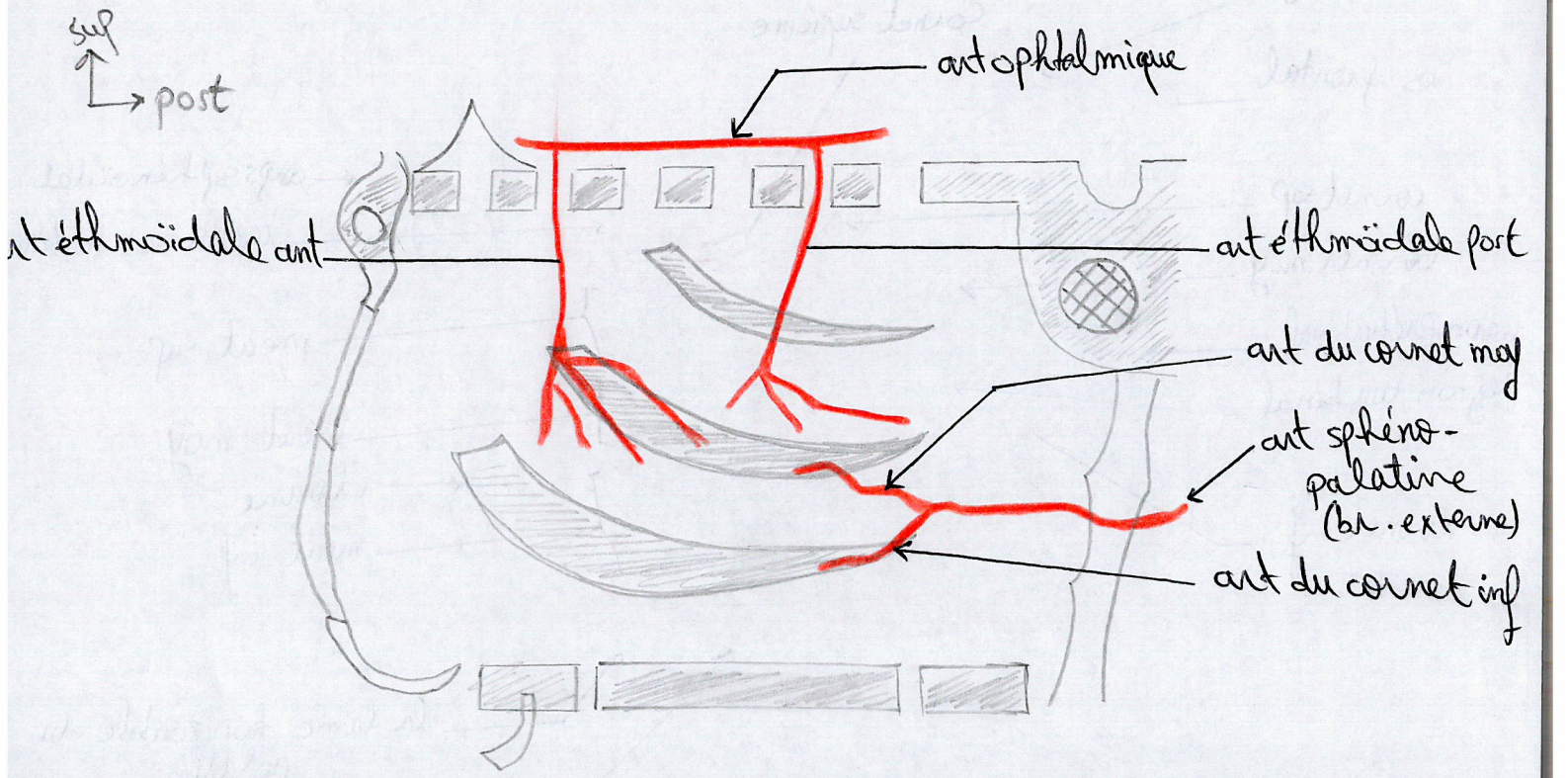

Vue médiale d'une coupe sagitale montrant la vascularisation des FN

latéral le méat inf.

- Le cornet moy délimite avec la portion correspondante du paroi latérale le méat moy.
- Le cornet sup délimite avec la portion correspondante du paroi latérale le méat sup.

+ Le meat inf comprend l'oriffice du canal lacrymo-nasale au niveau de sa portion sup.
+ Le méat moy comprend l'oriffice d'ouverture des sinus ant de la face : le sinus maxillaire, frontale et éthmoïdale ant.
+ Le méat sup comprend l'oriffice des sinus post de la face : le sinus éthmoïdale post et sphénoïdale.

II. La vascularisation des FN :

1. La vascularisation artérielle :

- La vascularisation artérielle des FN est tributaire des deux systèmes carotidiens :

+ Système carotidien interne avec les art éthmoïdales ant et post : branches de l'art opthtalmique.
+ système carotidien externe avec l'art sphéno-palatine et les branches de l'art faciale

- Les deux systèmes vont s'anastomoser au niveau de la partie ant des FN au niveau d'une zone appellée la tâche vasculaire.

tâche vasculaire = zone de Kiesselbach

- L'art sphéno-palatine présente deux branches de divisions : une branche interne pour la paroi médiale et pour le cornet sup et une branche externe vascularise la grande majoritée de la paroi latérale avec l'art du cornet moy et l'art du cornet inf.

2. La vascularisation veineuse :

- La partie sup de la FN se draine vers les v. opthtalmiques
- La partie ant de la FN se draine vers les v. faciales
- La partie post de la FN se draine vers le réseau veineux maxillaire interne.

3_Drainage lymphatique :

Le drainage lymphatique des FN se fait pour la partie ant des FN vers les ganglions parotidiens et sous digastriques, et pour la partie post vers les ganglions rétro pharyngiens.

III _ Les sinus de la Face :

_ Les sinus de la face sont des cavités creusées dans le massif faciale, annexes aux FN et qui se drainent dans celles-ci par les ostiums ou les canneaux.

_ Ces sinus sont regroupés en deux groupes:

Sinus ant : le sinus maxillaire, frontal et éthmoïdale ant: ces sinus ant se drainent tous au niveau du meat moy.

Sinus post : le sinus éthmoïdal post et sphénoïdal : Ces sinus post se drainent dans le méat sup.

1_Les sinus ant de la Face :

_ Le sinus maxillaire est creusé dans l'épaisseur de l'os maxillaire et présente à décrire 6 parois :

+ Paroi sup constitue la majorité du plancher de l'orbite
+ Paroi inf est en rapport avec le collet des dents essentielment au niveau du premier prémolaire et les 2 molaires, ce qui explique l'infection possible de ce sinus lors d'une infection dentaire
+ Paroi médiale : en rapport avec les FN
+ Paroi latérale : est malaire
+ Paroi ant : c'est la voie chirurgicale de ce sinus
+ Paroi post : sépare le sinus maxillaire de la fosse infratemporale.

_ Le sinus éthmoïdal est le carrefour et la pièce maîtresse des cavités annexes des FN. Il est constitué par un ensemble de cellules creusé dans l'épaisseur de la masse latérale de l'éthmoïde qui sont chemétres à la manière

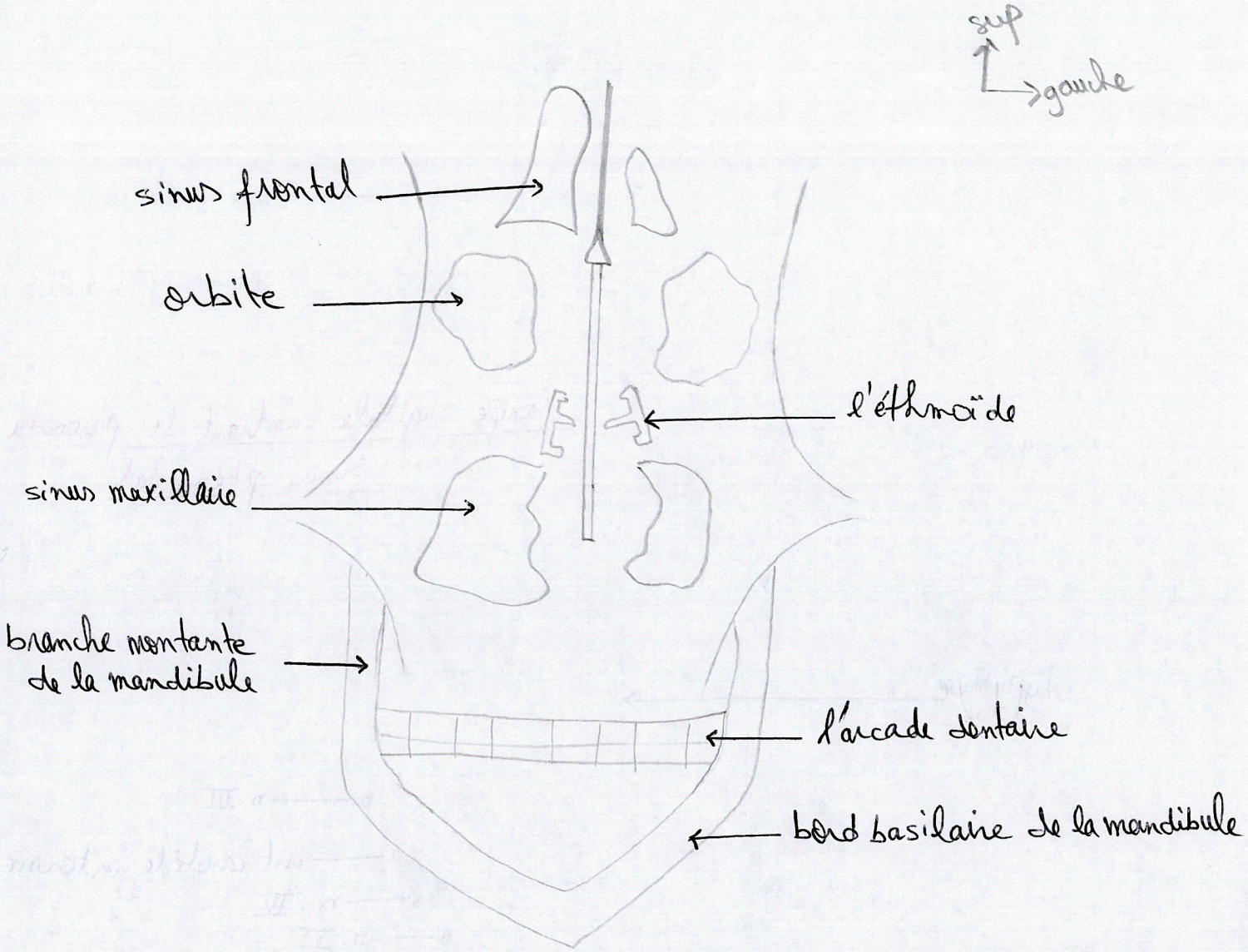

Vue ant d'une coupe frontale montrant les sinus ant de la face

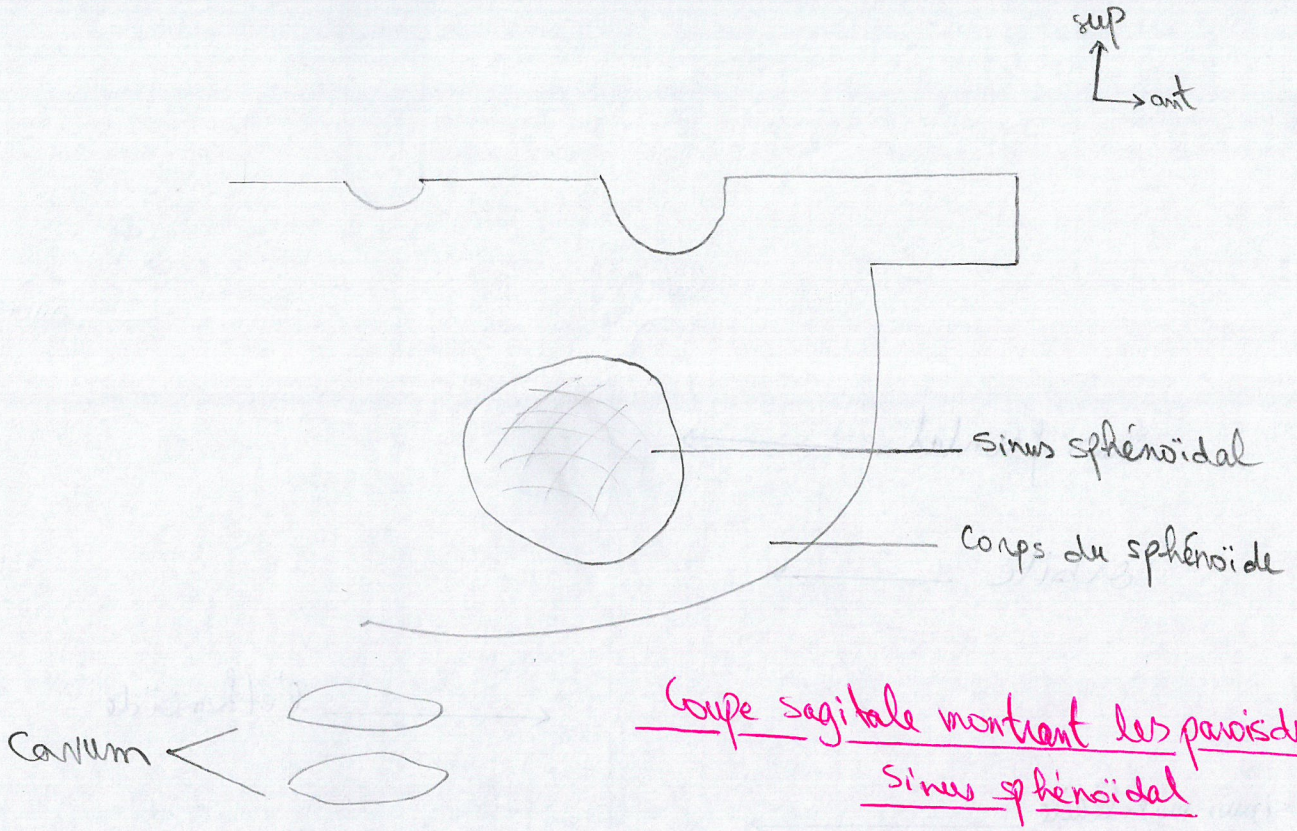

Coupe sagitale montrant les parois du sinus sphénoïdal

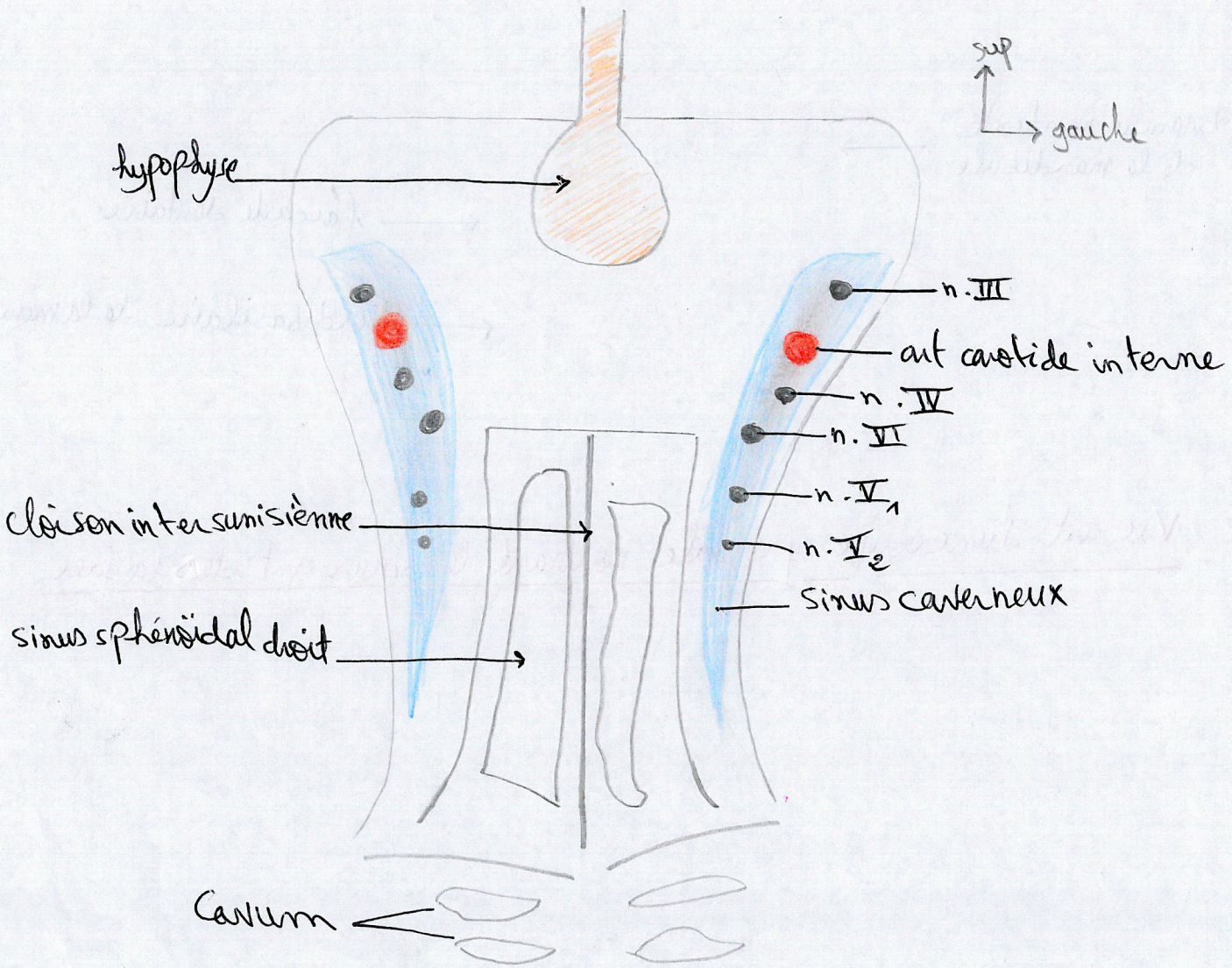

Coupe frontale schématique montrant les parois: médiale et latérale des sinus sphénoïdales

d'un rayon de ruche d'abeille. Cet éthmoïde est divisé en deux portions : un ethmoïde ant et un éthmoïde post avec des cellules post plus volumineuses que les ¢ ant. Ce sinus présente 4 parois :

Paroi sup : en rapport avec le sinus frontal

Paroi inf : en rapport avec le sinus maxillaire et la région du méat moy.

Paroi médiale : en rapport avec les FN

Paroi latérale : en rapport avec la paroi médiale de l'orbite (séparés par la lame papiracé)

Les sinus frontals sont deux cavités asymétriques séparés par une cloison médiale. Ils comprend une paroi ant qui est cutané, une paroi post cérébrale (lobe frontal), une paroi inf répond aux FN, et une paroi sup répond au lobe frontal. Son drainage se fait par le canal naso-frontal dans le méat moy.

2 - Le sinus sphénoïdal

- Il présente 6 parois :

+ Paroi sup : présente trois regions : une region olfactif, une region hypophysaire et une region en rapport avec le chiasma optique.

+ Paroi inf : en rapport avec le cavum et le rhinopharynx.

+ Paroi ant : c'est la voie chirurgicale. elle est en rapport avec la cloison nasale

+ Paroi post : en rapport avec l'étage post du crâne

+ Paroi laterale : est ophtalmique, elle est en rapport avec le sinus caverneux et son contenu qui comprend les n. III, IV, VI et les deux premières branches du V ainsi que la carotide interne.

Paroi médiale : répond au cloison inter-sinusienne.

Le drainage lymphatique Cervico-Facial

- La region cervico-faciale est la region du corps humain qui porte entre . La connaisance du drainage lymph C.F est fondamental car plusieur pathologie peuvent se reveler par les hypertrophies pathologique des gg lymphatique, ce qui on appelle les adénopathies.
- La description de ce système de drainage a été faite pour la 1ère fois par Monsieur ROUVIERE en 1938.
- Le drainage lym. C.F comprend plusieurs groupes ganglionaires qui ont une situation fixe. Ils drainnent la lymphe de territoire précis. Ils sont disposés en amas ou en chaînes. Ces groupes ganglionaires comprennent Le cercle péri-cervical de CUNEO-POIRIÉ, et les chaînes verticales et le triangle de Rouvière.
- Les chaînes verticales comprennent :
  + les chaînes superficiels : jugulaires externes et jugulaires ant
  + les chaînes profondes juxta-viscérales comprenant les gg prélaryngé, prétrachéo et rétrolaryngé
  + Le triangle de Rouvière.

I. Le cercle de CUNEO-POIRRIER.

- Il est disposé en colier à la jonction de la tête et du cou. Il comprend cinq groupes ganglionaires :

1. Ganglions occipitaux :

- Ils sont les plus post, situés sous la ligne occipitale sup au voisinage des insertions occipitals des muscles stérno-cleido-mastoïdien et trapèze.
- Ils drainent la partie occipital du cuire chevelu et la nucke.

2 - Ganglions mastoïdiens :

- Ils sont situés à la face superficielle de la mastoïde
- Ils drainent l'oreille externe : Pavion de l'oreille et le conduit auditif externe.

3 - Ganglions parotidiens :

- Comportent 3 groupes : un groupe superficiel, un sous-aponévrotique et un groupe sous aponévrotique.
- Ils drainent la region frontal, temporal, orbito-palpébrale l'oreille externe et moyenne, une partie des FN et du cavum, et une partie de la cavité buccale.

4 - Ganglions sous mandibulaires :

- Appelés aussi sous-maxillaires, Ils drainent la moitié inf de la region de la face (joues, lèvres) et une grande partie du plancher buccal.

5 - Ganglions sous mentonniers :

- Situés entre les deux ventres ant du m. digastrique.
- Ils drainent la region mentonnière et la pointe de la langue.

II - Les chaînes ganglionnaires verticales :

1 - Chaînes superficielles :

- Les gg de la chaîne jugulaire ant sont situés le long de la veine jugulaire ant et se drainent dans la chaîne jugulaire interne.
- Les gg de la chaîne jugulaire externe sont situés le long des deux V. jugulaires externe et se drainent dans la chaîne jugulaire interne.

2 - Triangle de ROUVIER :

Ce triangle comprend trois chaines

La chaîne jugulaire interne (en avant) : comprend trois territoires de drainage lymphatique :

+ le groupe sous digastrique ou groupe jugulo-carotidien sup :

est situé sous le muscle digastrique et comprend un ganglion principal appelé gg. de Kupner. Il draine l'oropharynx, le naso-pharynx et l'hypopharynx et l'étage sus glotique du larynx.

+ Le groupe jugulo-carotidien moy : draine l'hypopharynx et la thyroïde.

+ Le groupe jugulo-carotidien inf : séparé du groupe JC moy par le muscle Omo-hyoïdien. Il draine la partie basse des voies aéro-digestives sup

La chaîne spinal : (en arrière) : située le long du n. spinal et draîne la partie post de la region cervico-facial, elle se diverse au niveau des troncs collecteurs.

La chaîne cervical transverse (en bas) : située entre la chaîne spinal et les chaînes profonds juxta-viscérales. Elle draine une grande partie des voies aéro-digestif sup, de la region mamaire et de la cage thoracique. Elle reçoit les gg des deux chaînes précédentes, puis se diverse dans les tronc collecteurs.

3 - Chaînes profondes juxta-viscérales :

- Comprennent trois groupes ganglionaires :

+ Les gg rétro pharyngiens : situés entre l'aponevrose péripharyngé et rétropharyngé. Ils sont particulièrement developpés chez l'enfant. Ils drainent les FN, la trompe d'Eustache et le cavum.

+ Les gg prélaryngé et prétrachéo : situés à la face ant du larynx et la trachée, et assurent le drainage des voies aéro digestifs sup et la thyroïde.

+ Les gg récurentielles : drainent la thyroïde essentielement

III. Les Tronc collecteurs :

Les gg cervico-faciaux se drainent à droite dans le conflut jugulo-sous clavier ou la grande veine lymphatique et à gauche dans le canal thoracique

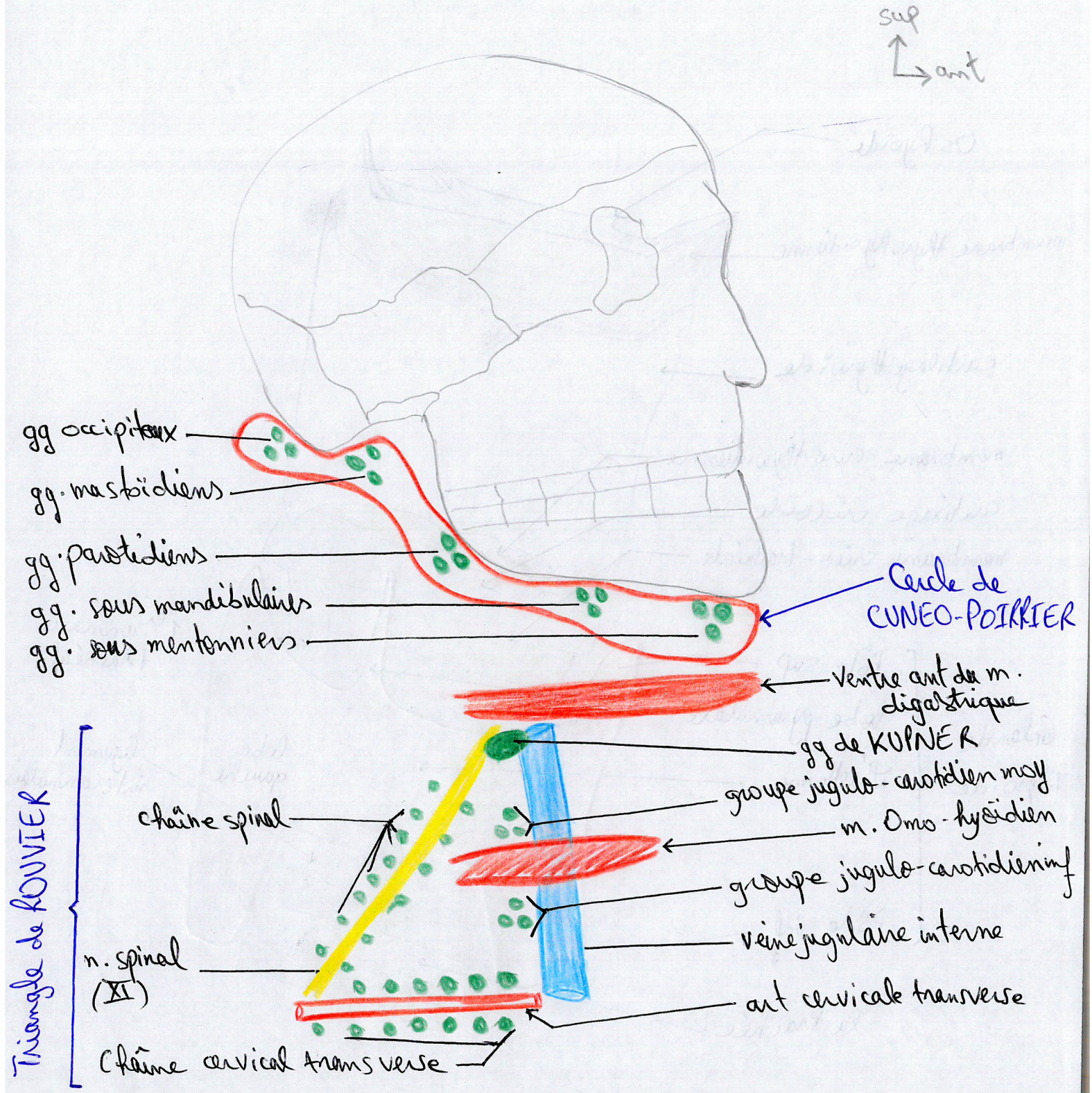
sup
ant
gg occipitaux
gg. mastoïdiens
gg. parotidiens
gg. sous mandibulaires
gg. sous mentonniers
Cercle de CUNEO-POIRRIER
Ventre ant du m. digastrique
gg de KUPNER
groupe jugulo-carotidien moy
m. Omo-hyoïdien
groupe jugulo-carotidien inf
veine jugulaire interne
art cervicale transverse
chaîne spinal
n. spinal (XI)
Chaîne cervical transverse
Triangle de ROUVIER

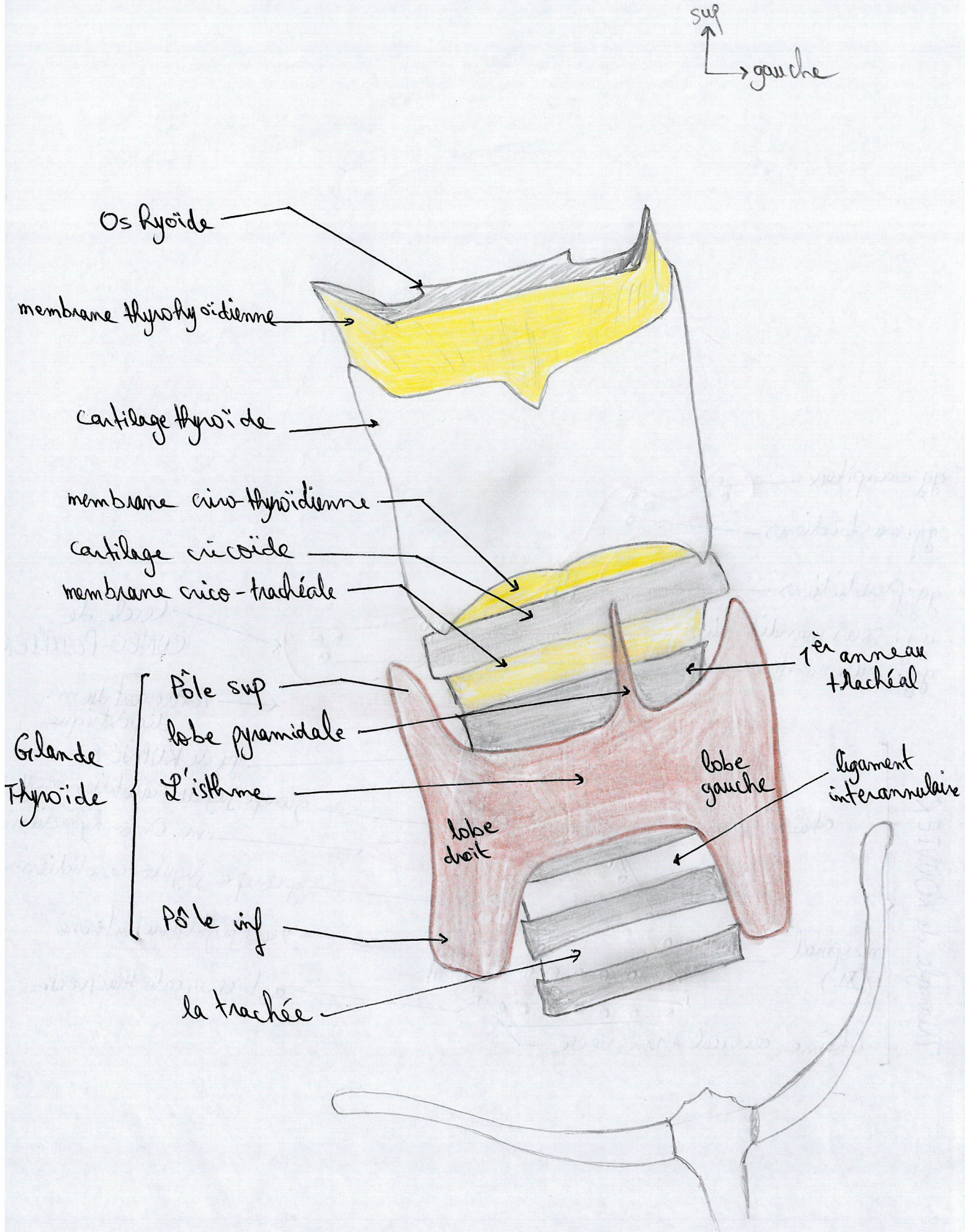

Vue antéro-latérale montrant la configuration externe et la situation de la glande thyroïde

La glande thyroïde

I- Situation et Configuration externe :

- La glande thyroïde est située dans la region antéro-inf du cou.
- Elle comprend un isthme et deux lobes latéraux et elle a la forme d'un "H". Elle repond en avant au plan de couverture de la region cervico-facial, et se moule par sa face post concave sur l'axe laryngo-trachéal.

La glande thyroïde répond

Au niveau de l'isthme :

en avant : au plan de couverture de la region cervico-faciale : la peau, le tissu cellulaire sous cutané, l'aponévrose cervicale superficielle et moyenne.

en arrière : à la trachée

en haut : l'isthme est mal de façon inconstante : un lobe appellé lobe pyramidal ou pyramide de l'agouitte.

en bas : l'isthme reste à 2 ou 3 cm de la fourchette sternale.

Au niveau des lobes latéraux :

en arrière : au paquet vasculo-nerveux du cou

en haut : aux vx thyroïdiens sup

en bas : au 6ème ou 7ème anneau trachéale

en avant : au plan de couverture

Par le bord postéro-interne

à l'oesophage, au n. récurrent et à l'art thyroïdienne inf.

II- Vascularisation et innervation :

1- Vascularisation artérielle :

- La glande thyroïde est vascularisé par trois arts de chaque côté :

L'art thyroïdienne sup : est la 1ère branche collaterale de l'art carotide ext, elle descend verticalement et se termine par trois branches au niveau du pôle sup des lobes latéraux
L'art thyroïdienne inf : provient soit directement de l'art sous-clavière, soit du tronc-thyro-bicervico-scapulaire, pour se terminer au niveau du bord postéro-interne des lobes latéraux.
L'art thyroïdienne moy : provient soit directement de la crosse aortique ou bien du TABC

2_Vascularisation veineuse :

- Le retour veineux est assuré par :

les v. thyroïdiennes sup : en haut, drainent dans la v. jugulaire interne par l'intermediaire du tronc thyro-lingo-facial
Les v. thyroïdiennes moy : drainent directement dans la v. jugulaire interne.
Les v. thyroïdienne inf : constituent un plexus sous-ithmique que se drainent dans la v. jugulaire interne directement.

3_Vascularisation lymphatique :

- Le drainage lymphatique de la glande thyroïde se fait par les gg prélaryngées et prétrachéaux, et aussi par les gg des chaines jugulo-carotidiennes sup, moy et inf.

4_L'innervation de la glande thyroïde :

- L'innervation de la glande thyroïde est assuré par les branches du nerf vague X et par la chaine sympathique cervicale.
- Le n. vague assure l'innervation par deux branches : le n. laryngé sup et le n. laryngé inf = n. récurrent
- Le n. récurrent est responsable de l'innervation motrice de l'ensemble des muscles de larynx sauf le m. crico-thyroïdien. Il entre en rapport au niveau du bord postéro-interne avec l'art thyroïdienne inf qu'elle croise d'une manière différente à droite et à gauche, ainsi le n. récurrent est dit prévasculaire à droite puisqu'il croise l'art thyroïde inf en avant, et dit rétrovasculaire à gauche puisqu'il croise cette art en arrière.

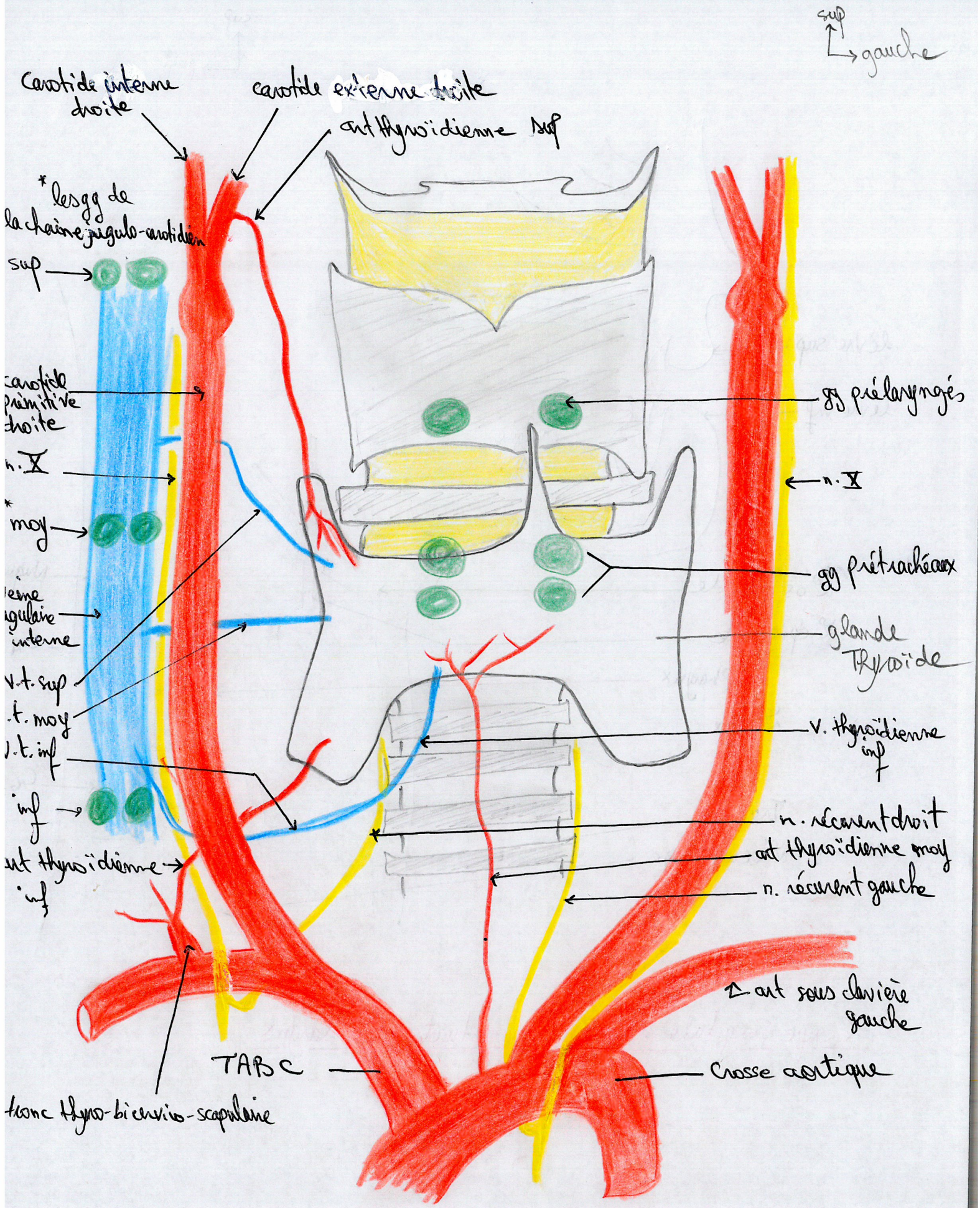

Vue antéro-latérale montrant la vascularisation et l'innervation de la glande thyroïde

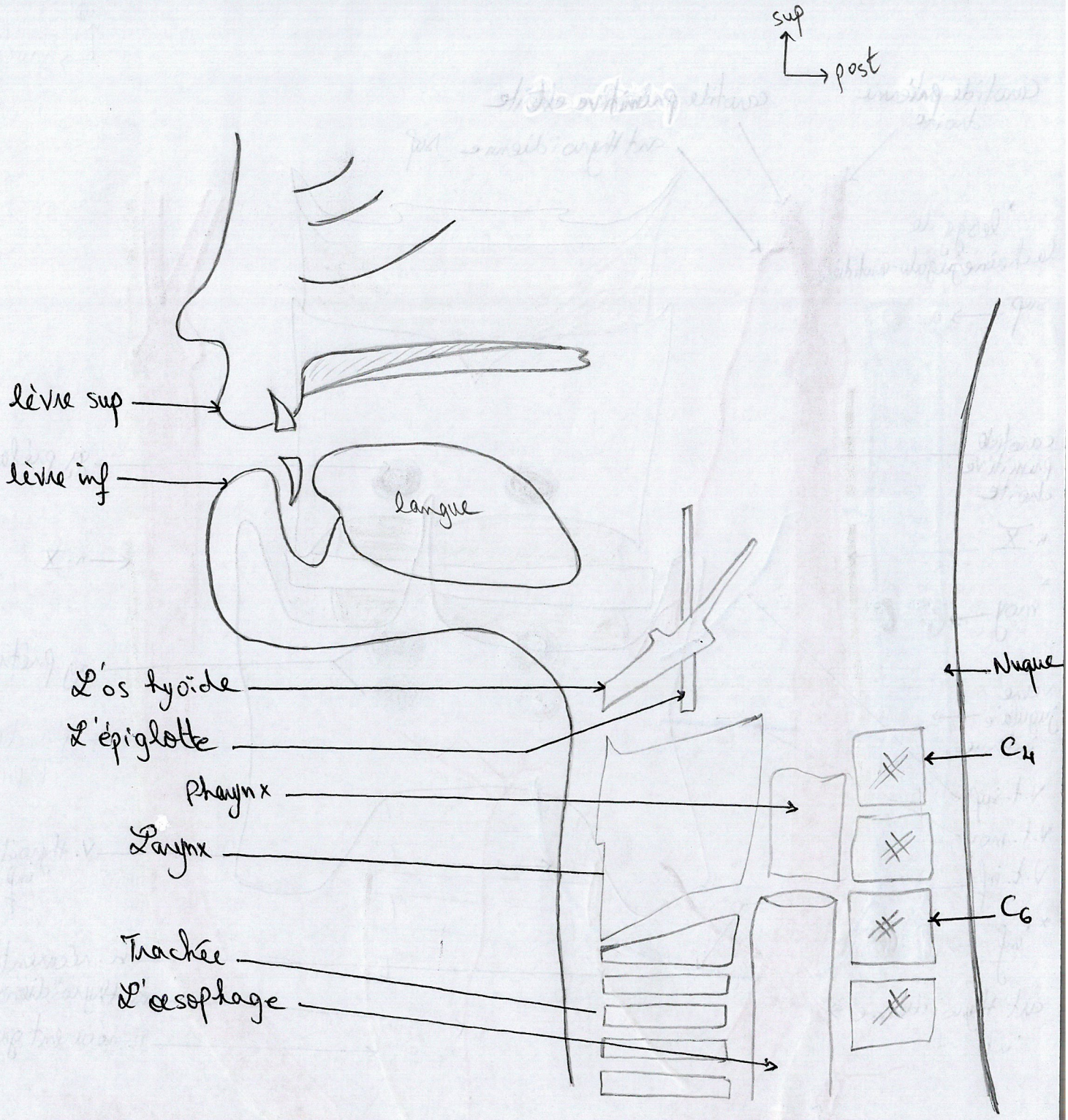

Coupe Sagitale montrant la situation du larynx

os hyoïde

membrane thyrohyoïdienne

grande corne

cartilage thyroïde

petite corne

cartilage cricoïde

membrane crico-trachéale

1er anneau trachéal

Trachée

sup

gauche

Vue ant montrant la constitution du larynx et sa confi. externe

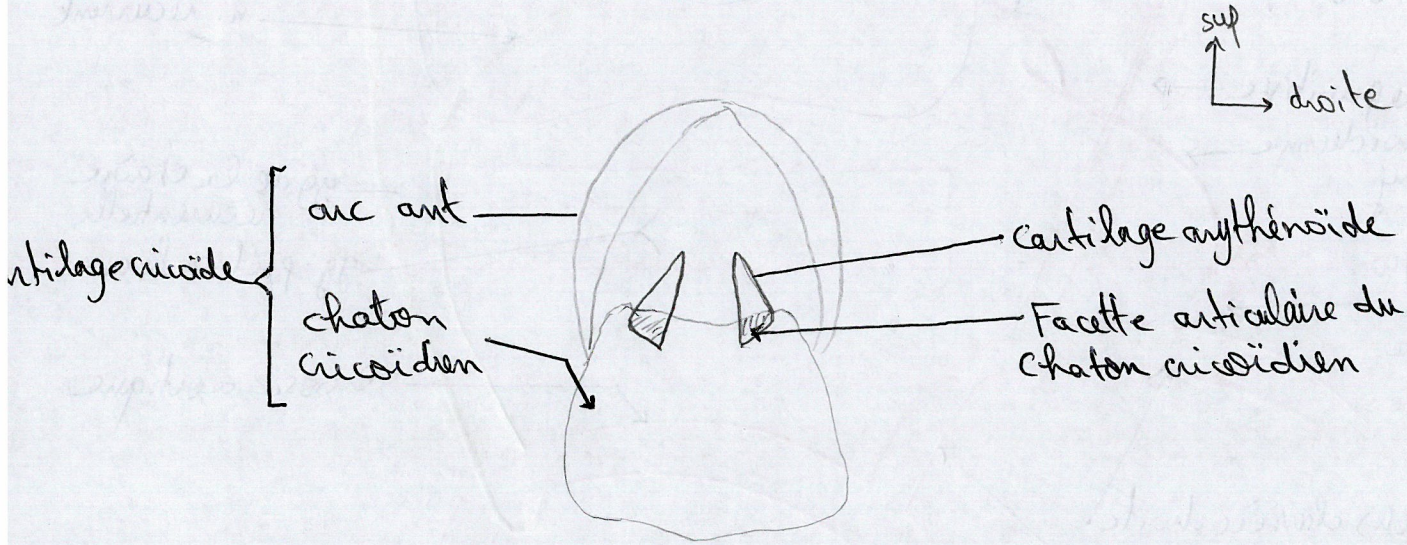

Vue post montrant l'articulation cricoarythénoïdienne

Vue ant du larynx montrant sa vascularisation et innervation

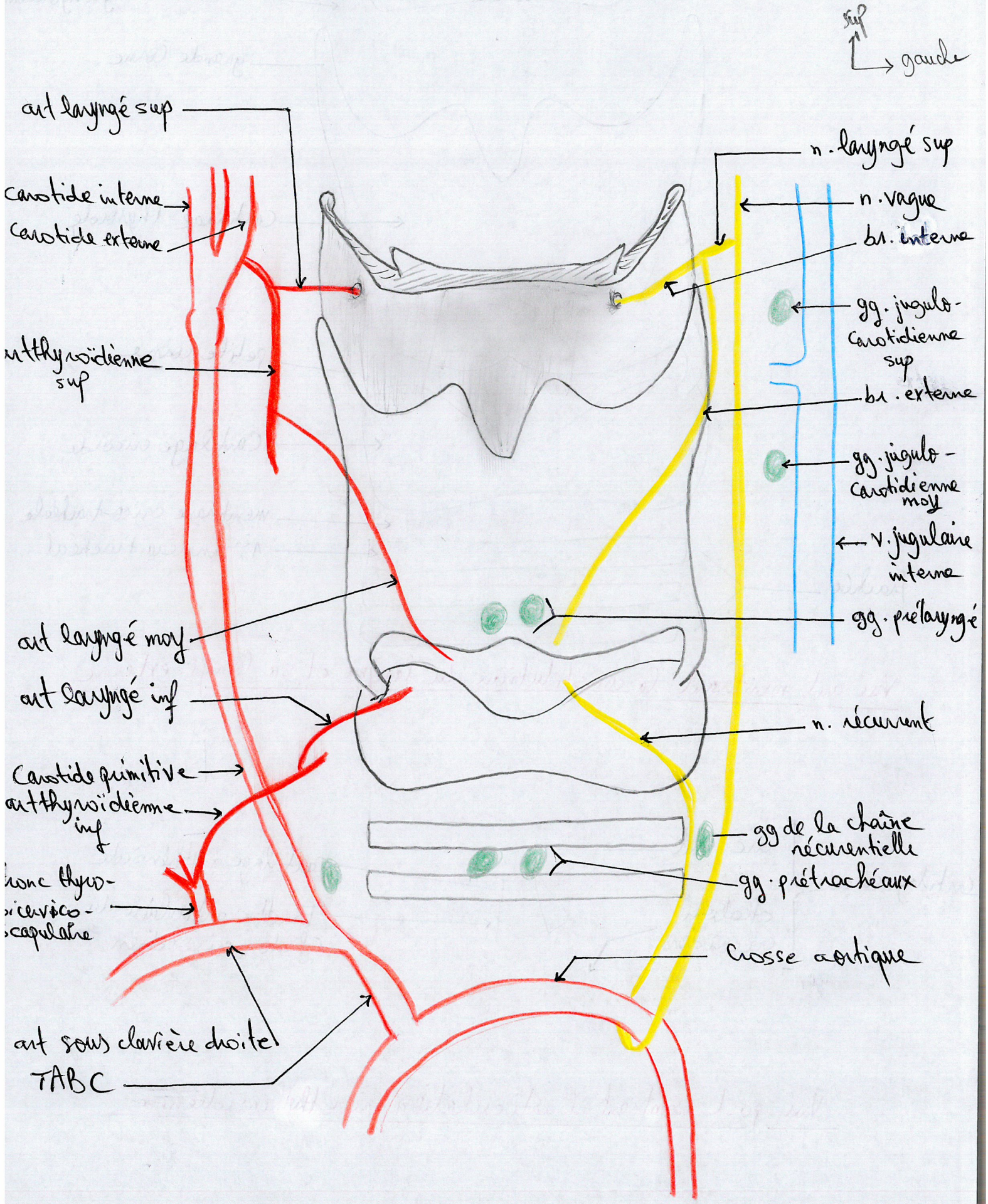

Le Larynx

I_ Situation :

_ Le larynx est un organe hautement différencié du tube aérifère qui intervient dans trois fonctions essentiels : Phonation la respiration et la déglutition.

_ Il est situé au dessous de l'os hyoïde et au dessus de la trachée, en avant du pharynx et l'œsophage et en arrière de la g. thyroïde.

_ Le larynx, par le bord sup du cartilage thyroïde est situé au niveau de la 4ème vertèbre cervicale, et par le bord inf du cartilage cricoïde il répond à la 6ème vertèbre cervicale.

_ Il a, en avant, une situation très superficielle, il est sous le plan de couverture cervicale, en particulier l'aponévrose cervicale superficielle. On peut le palper sous la peau au niveau de la pomme d'Adam et le cartilage cricoïde.

_ Il a une disposition variable à cause de sa mobilité : lors de la déglutition, peut remonter d'une vertèbre, et lors de la flexion de la tête, il peut s'abaisser d'une vertèbre. Donc il est mobile dans le sens verticale malgré ses moyens de fixité.

II_ Configuration externe :

_ Le larynx est constitué de 11 pièces cartilagineuses, dont 3 sont impaires et médianes, et 4 sont paires et latérals.

1_ Cartilage thyroïde :

_ C'est le cartilage principal, de forme de bouclier avec deux lames sagitales réunits en avant, formant un angle dièdre ouvert en arrière.

_ Il présente à décrire : une face ant présente la pomme d'Adam plus develloppé chez l'homme, une face post qui présente l'insertion des cordes vocales au niveau de l'angle rentrant, deux

bords : sup et inf, présentent deux échancrures médianne : la sup est plus dervelloppé que l'inf.

- Latéralement, le cartilage thyroïde présente en haut les deux grandes cornes, et en bas les deux petites cornes.

2. Cartilage cricoïde :

- Il se présente sous forme d'une bague avec un arc ant qui présente les surfaces articulaires avec les petites cornes du cartilage thyroïde, et un chaton post qui présente les surfaces articulaires avec la base des cartilages aythéroïdiens

3. Cartilage épiglotique :

- Il est de forme d'une raquette aplatit dans le sens antéro-post, présente deux faces :

- face laryngé postéro-inf
- face lunguale antéro-sup

4. Cartilage aythéroïde :

Il a la forme d'une pyramide triangulaire avec une base qui s'articule avec le chaton cricoïdien, un sommet, une face médiale, une face postéro latérale et une face ant.

Cette base d'aythéroïde présente deux apophyses :

- une apophyse antéro-médiale : apophyse vocale
- une apophyse postéro-latérale : " musculaire

- Cettes diférentes pièces cartilagineuses sont reliées entre-elles par un ensemble d'articulation, de ligaments et de muscles.
- D'autre part, elles sont reliées aux organes de voisinages par un ensemble de muscles, de membranes et de ligaments
- L'articulation principale est l'articulation cricо-aythéroïdienne car elle permet la fermeture et l'ouverture de la glotte.
- Il existe aussi un ensemble de muscle qui permette l'ouverture et la fermeture de la glotte. Certains muscles sont dilatateurs de la glotte comme le m. cricо-aythéroïdien post

d'autres sont dit constricteurs de la glotte comme le m. crico-arythénoïdien latéral, et d'autres son dit tenseurs de corde vocale représenté par le m. crico-thyroïdien.

⚠ Tous les muscles du larynx sont innervés par le nerf récurrent sauf le m. crico-thyroïdien qui est innervé par le n. laryngé sup.

III. Configuration interne :

- Le larynx est constitué de trois étages séparés par une frontière s'appelle la glotte :

+ L'étage sus-glottique : est séparé du pharynx par une region s'appelle la margelle laryngé ou aditus. Cet étage comprend trois sites anatomiques :

- le vestibule laryngé
- les bandes ventriculaires ou fausses cordes vocales
- Deux diverticules : de part et d'autre dans le sens antéro-post appellé les ventricules laryngés

+ L'étage glottique : ou la glotte, est l'éspace compris entre la face interne des deux cordes vocales.

Les cordes vocales sont deux rubans blancs qui sont tendus de l'apophyse vocale de l'arythénoïde et l'angle rentrant du cartilage thyroïde.

+ L'étage sous glottique : sous la face inf des cordes vocales. Il s'agit de la region la plus étroite de l'endolarynx

IV. Vascularisation de larynx :

1. Vascularisation artérielle :

- Elle est tributaire de trois arts :

- L'art laryngé sup : provient de l'art thyroïdienne sup, qui va perforer la membrane thyrohyoïdienne à michemin entre le bord sup du cartilage thyroïde et l'os hyoïde, pour être responsable

de la vascularisation de la partie sup du larynx

- L'art laryngé moy : branche de l'art thyroïdienne sup, perfore la membrane cricothyroïdienne pour être responsable de la vascularisation de l'étage moy.
- L'art laryngé inf : provient de l'art thyroïdienne inf, et responsable de la vascularisation de la partie inf du larynx.
- Les trois arts ont la particularité de s'anastomoser avec les arts controlatérales pour former les arcades horizontales, ou avec les art homolatérales pour former les arcades vertical : c'est une variation anatomique

2 - La vascularisation veineuse :

Le drainage veineux est assuré par 3 veines:

- les v. laryngées sup se drainent dans la v. thyroïdienne sup, qui elle même se draine dans la jugulaire interne soit directement soit par l'intermediaire du tronc thyro-lingo-faciale.
- Les v. laryngées moy : drainent la partie moy du larynx vers les v. thyroïdienne moy.
- Les v. laryngées inf : drainent la partie inf du larynx vers les v. thyroïdiennes inf qui se drainent dans la v. jugulaire interne.

3 - Le drainage lymphatique :

- L'étage sus glottique présente un réseau lymphatique très riche (le plus riche)
- L'étage glottique présente un réseau lymphatique pauvre
- L'étage sous glottique présente un réseau dense mais moins important que celui de l'étage sus glotique.

L'ensemble des gg lymphatiques se drainent essentiellement dans:

- les gg jugulo-carotidienne sup et moy
- les gg prélaryngé et prétrachéaux
- les gg de la chaine récurentielle.

V - Innervation de larynx

Elle est assurée par les branches du n. vague X :

1 - Le n. laryngé sup :

Il se divise à la hauteur de l'os hyoïde en 2 branches.

- une branche interne chemine au niveau de la membrane thyrohyoïdienne et innerve la region sus glotique.
- une branche externe est le seul n. moteur du larynx du laryngé sup. il est responsable de l'innervation du muscle cricothyroïdien

2 - Le n. laryngé inf = Le n. récurrent :

- Il à un trajet différent à droit que gauche :
- À gauche : il a un trajet intrathoracique, passant sous la crosse aortique et remonte le long du bord gauche de l'oesophage pour se terminer sous les fibres du m. constricteur inf du pharynx
- À droite : il a un trajet exclusivement cervical, remonte le long de l'angle oeso-trachéale pour se terminer sous les fibres du m. constricteur inf du pharynx.
- À droite, il est privasculaire par rapport à l'art thyroïdienne inf, et à gauche il est rétrovasculaire.
- Le n récurrent innerve tous les muscles du larynx sauf le m. cricothyroïdien.

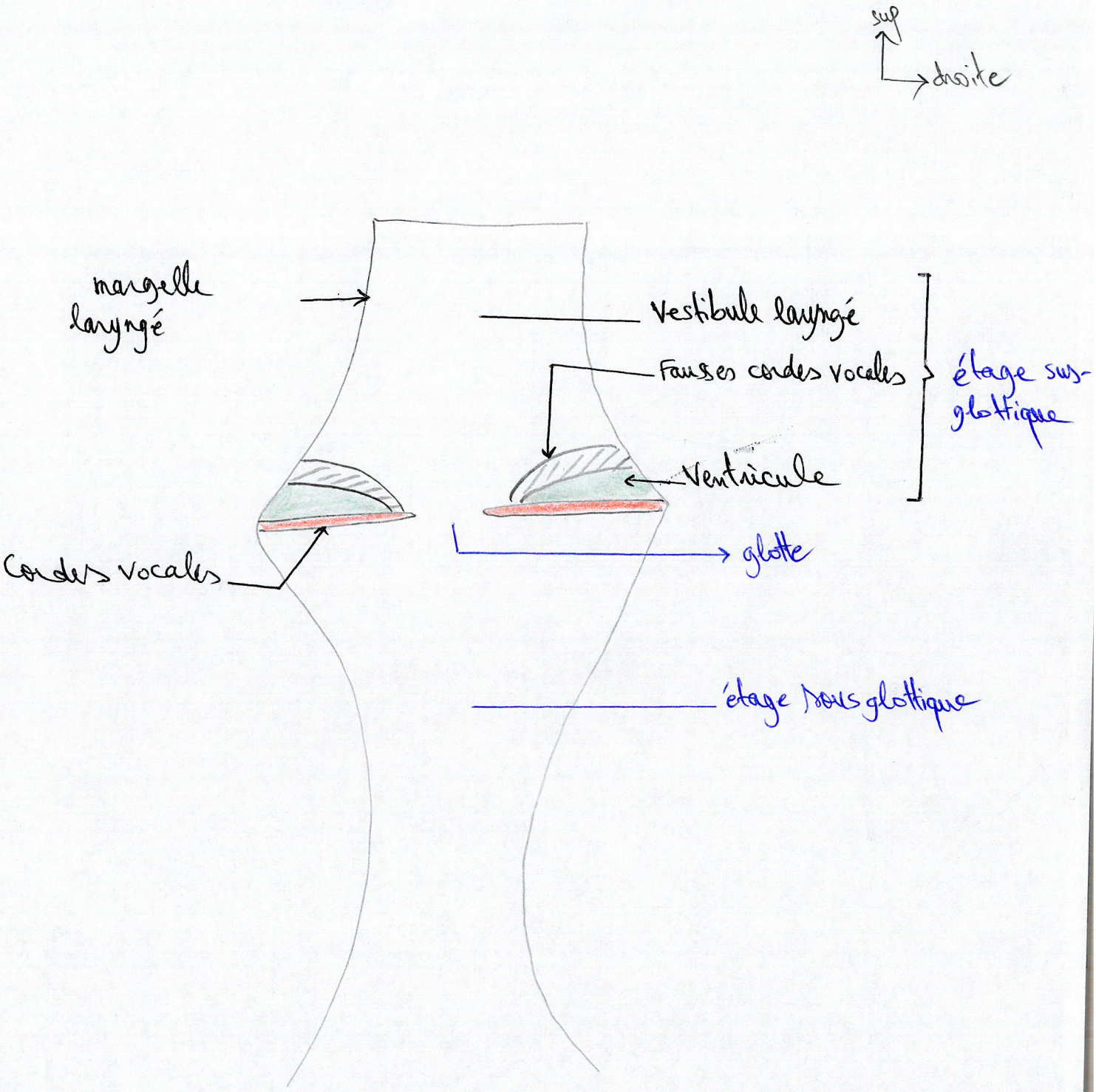

Vue post de l'endolarynx montrant sa confi. interne

Anatomie de la Face

I_Introduction:

_La face représente la partie ant de l'extrimité céphalique du corps humain. C'est la partie de la tête situé sous la partie ant du crâne

_Elles est limitée en haut par la ligne d'implantation capillaire (cheveux), en bas par une ligne horizontale tangente à la pointe du menton, latéralement par les pavillons de l'oreille.

_C'est un élement de communication à travers lequel on peut exprimer nos émotions.

_La face par ailleurs a un îsle fonctionnel voir vitale; elle abrite des orifices: cavité orbitaire/buccale / fosses nasales / conduit auditif

_La face a une structure anatomique composite constitué par des couches superposés de tissu mou. L'ensemble de ces structures forme un masc souple responsable de l'expression du visage.

II_Anatomie topographique:

1_Les étages:

étage sup: est crânien, frontal dont les limites sont: en haut, la ligne d'implantation capillaire, et en bas, une ligne horizontale passant au dessus des sourcils.

étage moy: est orbitaire et naso-sinusien, limité en bas par une ligne horizontale passant par la base du columelle.

étage inf: est buccale, comprend une partie haute maxillaire fixe, et une partie basse mandibulaire mobile, limité en bas par une ligne horizontale tangente au bord inf du menton.
Cet étage est lui même divisé en deux partie inégale: une partie labiale sup représente le 1/3 de la hauteur, et la lèvre inf

et le menton qui occupent les 2/3.

2- Les régions :

La region tempo-frontale : impaire et crânienne elle comprend trois unités :

- une unité médianne, c'est le front
- deux unités latérales ; les tempes

Les regions orbito-palpébrales : paires et symétriques. Ces regions représentent la zone de jonction entre le crâne et la face.

Chaque region orbito-palpébrale est occupée par le globe occulaire et les paupières.

La region bucco-mentonière : composé d'une partie sup labiale et maxillaire fixe, et d'une partie inf labiale et mentonnière mobile avec des mouvements mandibulaires.

Les regions parotido-génienne : comprennent les joues et la region parotidienne, séparé par la region temporale en haut par l'arcade zygomatique, et de la région cervicale par le rebord inf de la mandibule.

Les regions malaires : occupent la partie latérale de la face. C'est une région qui est convexe par le relief de l'os zygomatique.

III- Les muscles de la face :

- Ce sont des muscles rattachés au squelette faciale. Ils ont comme rôle la mimique faciale, la mastication, et un rôle sphénctérien (les muscles orbiculaires : fermeture des yeux et de la bouche)
- Ces muscles sont répartis en deux groupes :

Les m. masticateurs : ils sont profonds et font partis de l'app. manducateur

Les m. pancières de la face : ils sont superficielles

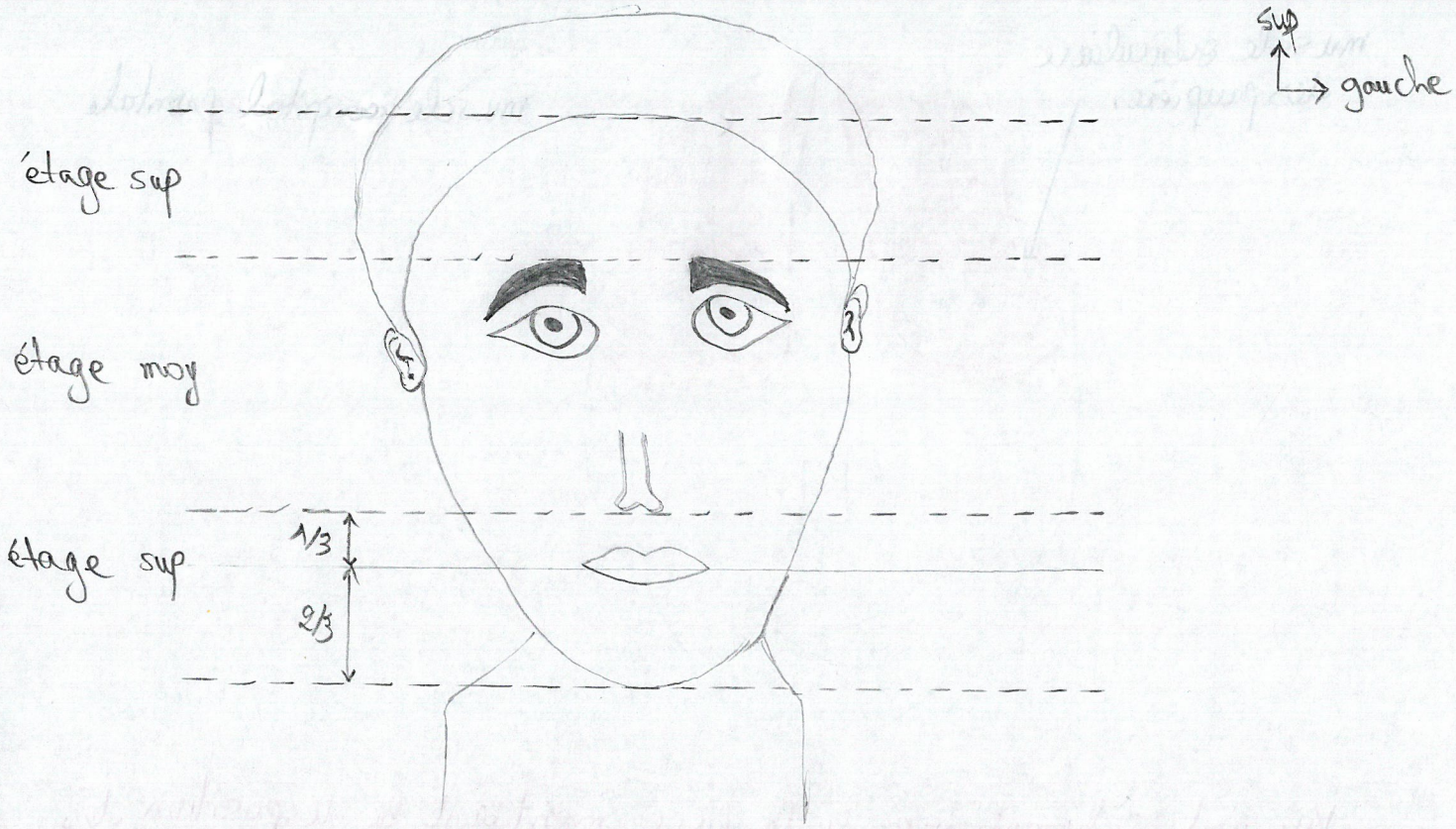

Vue ant schématique de la face montrant ses trois étages

Vue latéral de la face montrant ses régions

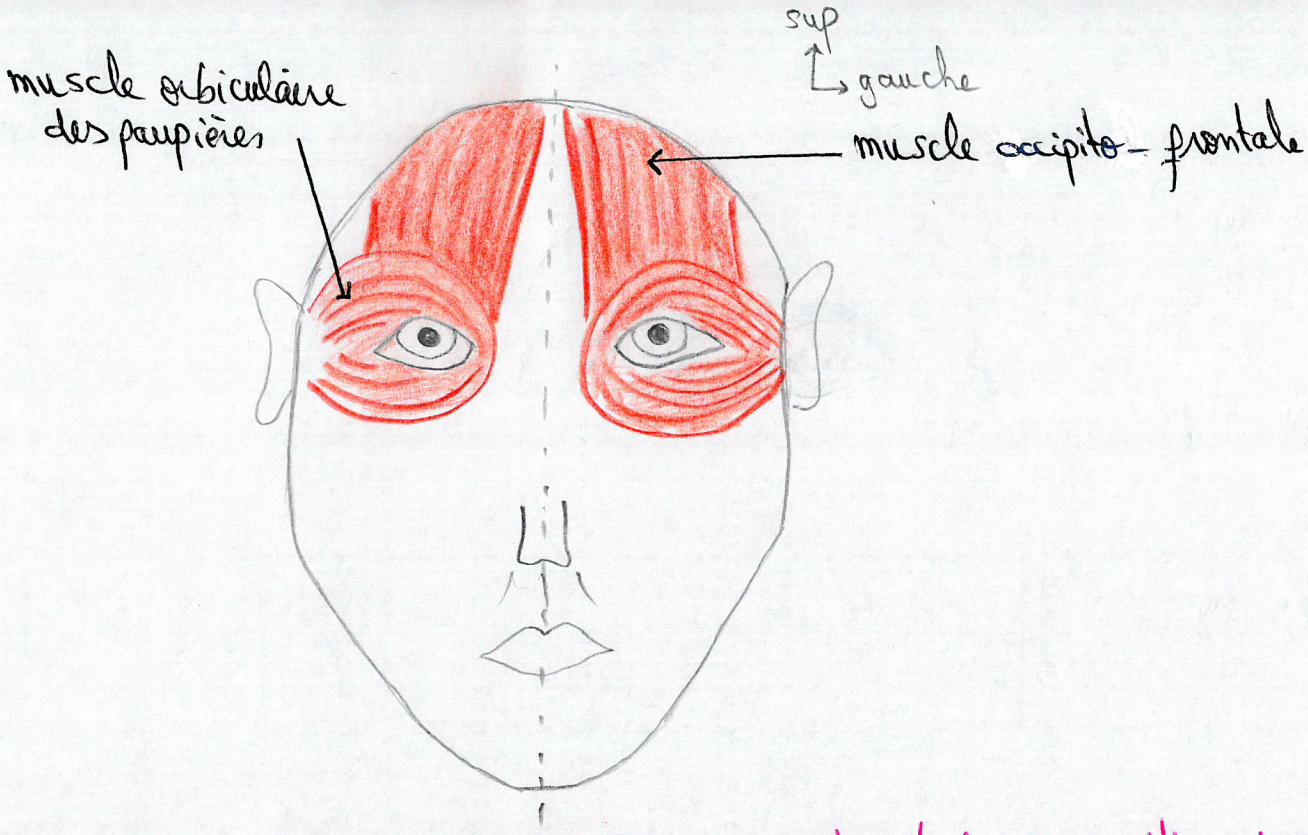

Vue ant schématique de la face montrant la disposition des m. occipito-frontale et orbiculaire des paupières

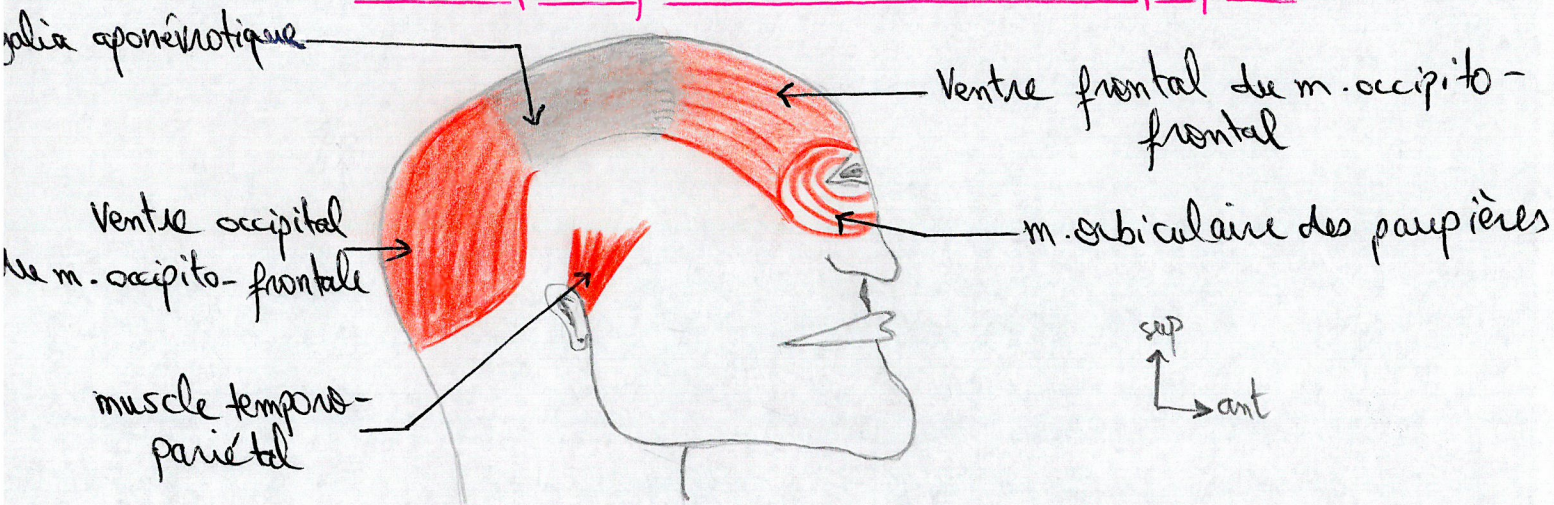

Vue de profil montrant la disposition des muscle de la region temporo-frontale plus le m. orbiculaire des paupières

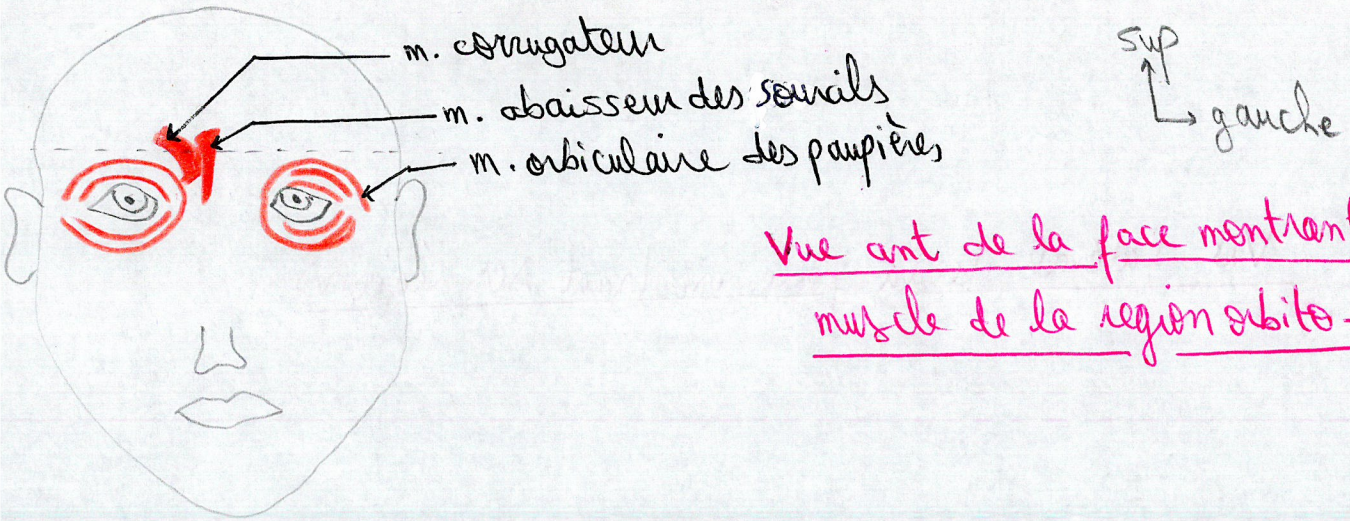

Vue ant de la face montrant les muscle de la region orbito-palpébrale

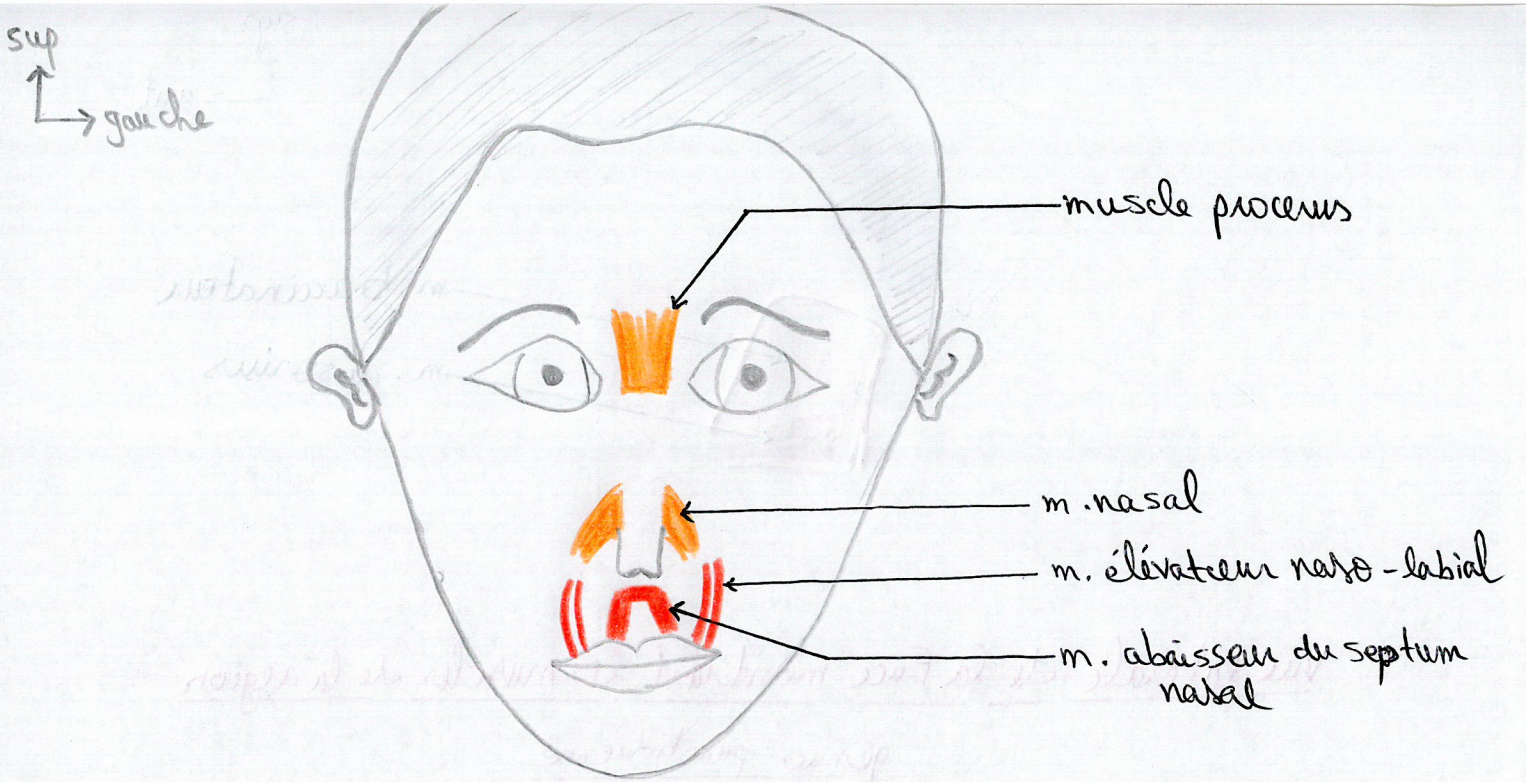

Vue ant de la Face montrant les muscles de la region nasale

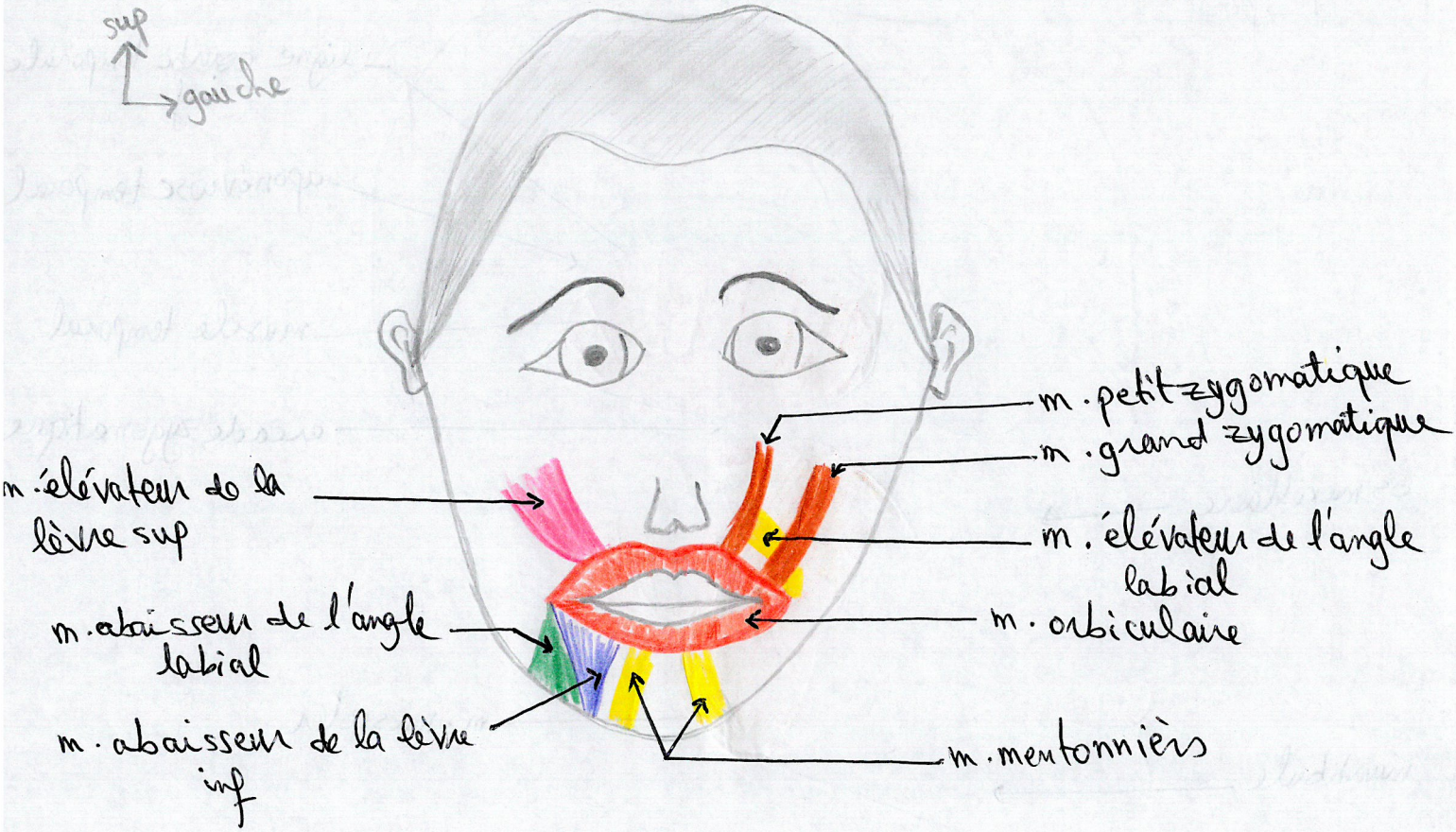

Vue ant de la Face montrant les muscles de la region bucco-mentonnière

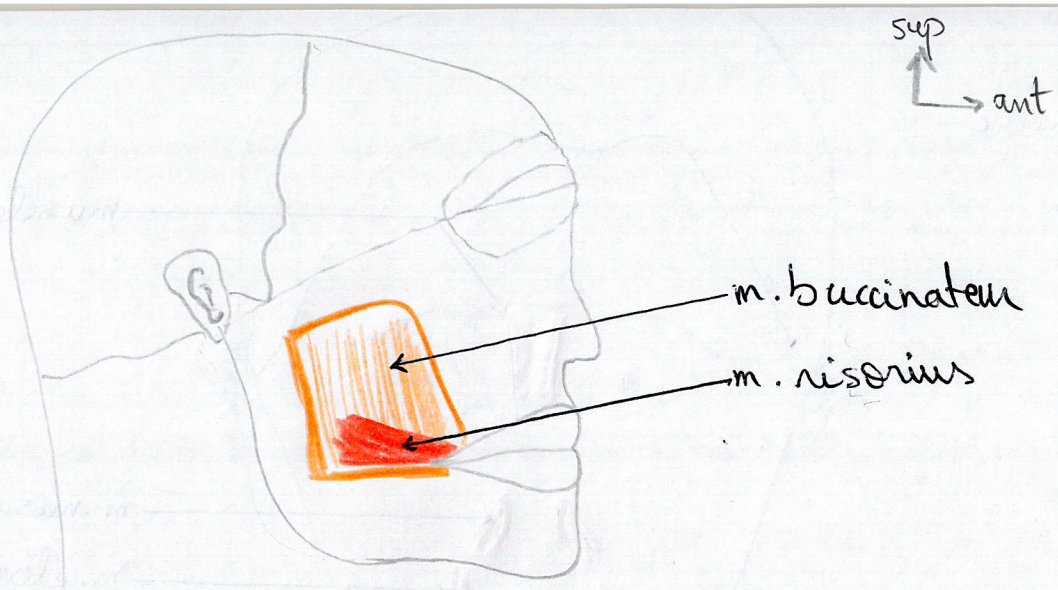

Vue latérale de la Face montrant les muscles de la region génio-parotidienne

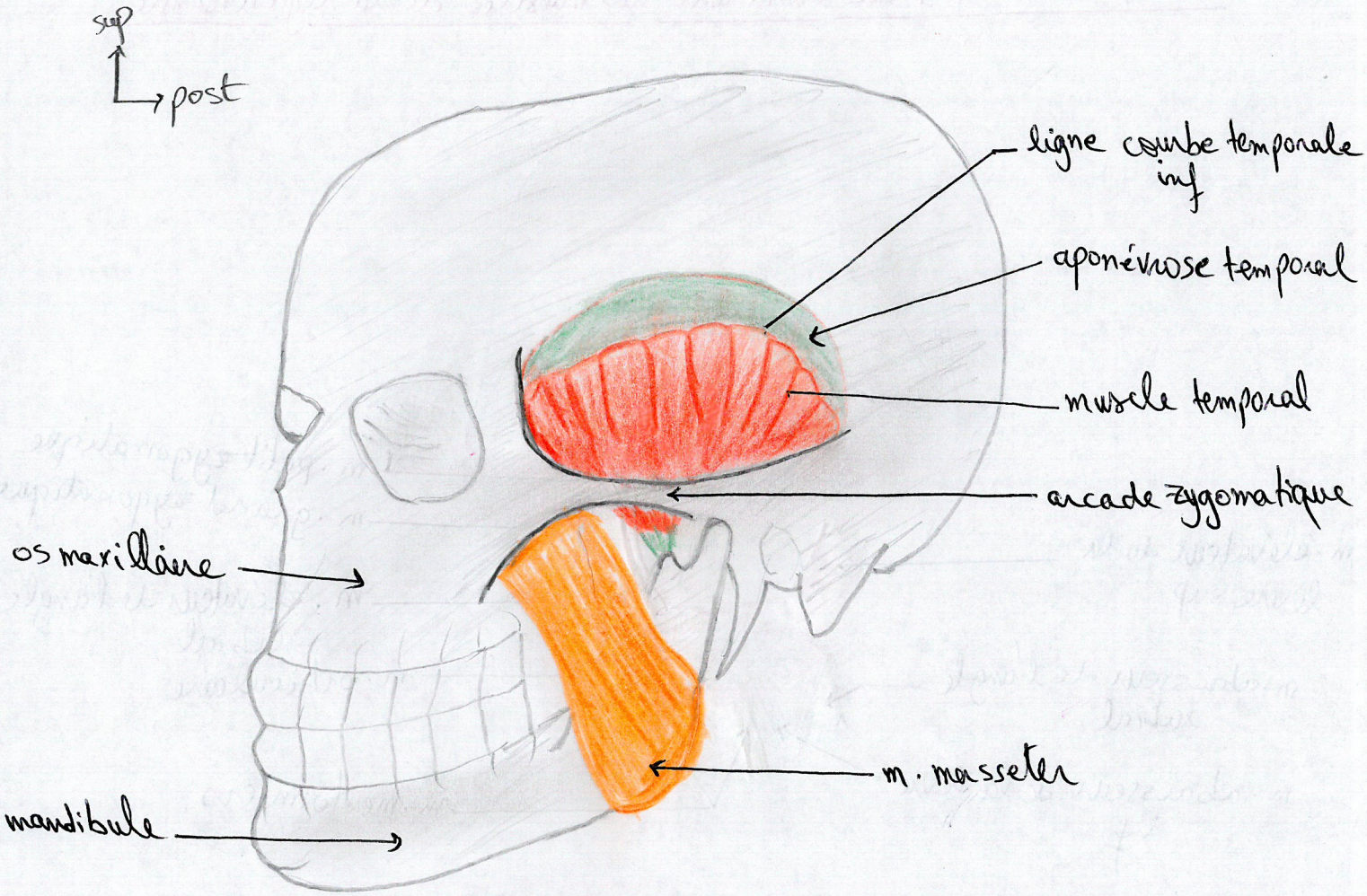

Vue latérale de la face montrant les muscles masticateurs superficielles

Le muscle grand zygomatique : muscle épais, allongé obliquement en bas et en dedans. Il s'étend de l'os malaire à la commissure labiale. Sa contraction entraîne l'ascension oblique de la commissure labial en haut et en dehors. C'est le m. de la grimace.
Le muscle petit zygomatique : muscle allongé obliquement et parallèlement au grand zygomatique. Il s'étend de la region malaire à la peau de la lèvre sup.
Le muscle mentonnier : est un petit muscle superficiel qui élève le menton et participe à la mastication.

e) Les muscles de la region

Le muscle buccinateur : c'est le muscle essentiel de la joue. Il est profond et adhérent à la muqueuse buccale. Il est quadrilatère et tendue transversalement. Il permet de gonfler les joues et de souffler.
Le muscle risorius : Il est superficiel par rapport au buccinateur tendue transversalement de la commissure labial. c'est un muscle de sourire.

2- Les muscles masticateurs :

- Ils sont les muscles profonds de la face, mobilisent l'articulation temporo-mandibulaire. Leurs 1ère fonction et de mobiliser la mandibule pendant les mouvement de mastication. Ils sont au nombre de 4, disposés en 2 plans :

a) Plan superficiel :

- Comprend deux muscles :

Le muscle masseter : muscle épais, quadrilatère, appliqué sur la face externe de la branche montante mandibulaire. Il s'insère sur le bord inf de l'arcade zygomatique et se termine sur l'angle de la face externe de la mandibule. Il est innervé par la branche massétérine du n. temporo-masseterin : br du V_3
Son action est l'élévation et la propulsion de la mandibule.
Sa contracture réflexe provoque le trismus qui peut-être de

cause local (infection, abscès dentaire ...) ou général (tétanos)

Le muscle temporal : c'est un muscle large en forme d'éventail, occupe la fosse temporale. Il comporte 2 insertions :

+ insertion osseuse : au niveau de la ligne courbe temporal inf
+ insertion aponévrotique : c'est la face interne de l'aponévrose temporal.

- Les fibres de ce muscle se réunissent pour former un tendon qui passe entre le crâne et l'arcade zygomatique pour se terminer sur l'apophyse coronoïde de la mandibule.
- Son action est l'élévation et la rétropulsion mandibulaire.

b) Le plan profond :

- Comprend deux muscles :

Le muscle ptérygoïdien latéral : c'est un muscle de direction horizontale tendu entre le col du condyle à la partie externe de la lame latérale de l'apophyse ptérygoïde. Il est formé de deux faisceaux :

+ un fx sup ou sphénoïdal : naît de la grande aile du sphénoïde et le 1/3 sup de la face externe de l'apophyse ptérygoïde et du processus sphénoïdal.
+ un fx inf ou ptérygoïdien : naît des 2/3 inf de l'aile externe de l'apophyse ptérygoïde.

- Il se termine sur le condyle mandibulaire, sur la capsule articulaire de l'articulation temporo-mandibulaire et sur la partie ant du ménisque
- Sa contraction unilatéral entraîne la déduction (mouvement latéral de la mandibule) et sa contraction bilatérale entraîne la propulsion.

Le muscle ptérygoïdien médial : forme avec le masseter une sangle engainant l'angle mandibulaire. C'est un muscle qui prend origine au niveau de la fosse ptérygoïde entre les deux ailes interne et externe de l'apophyse ptérygoïde.

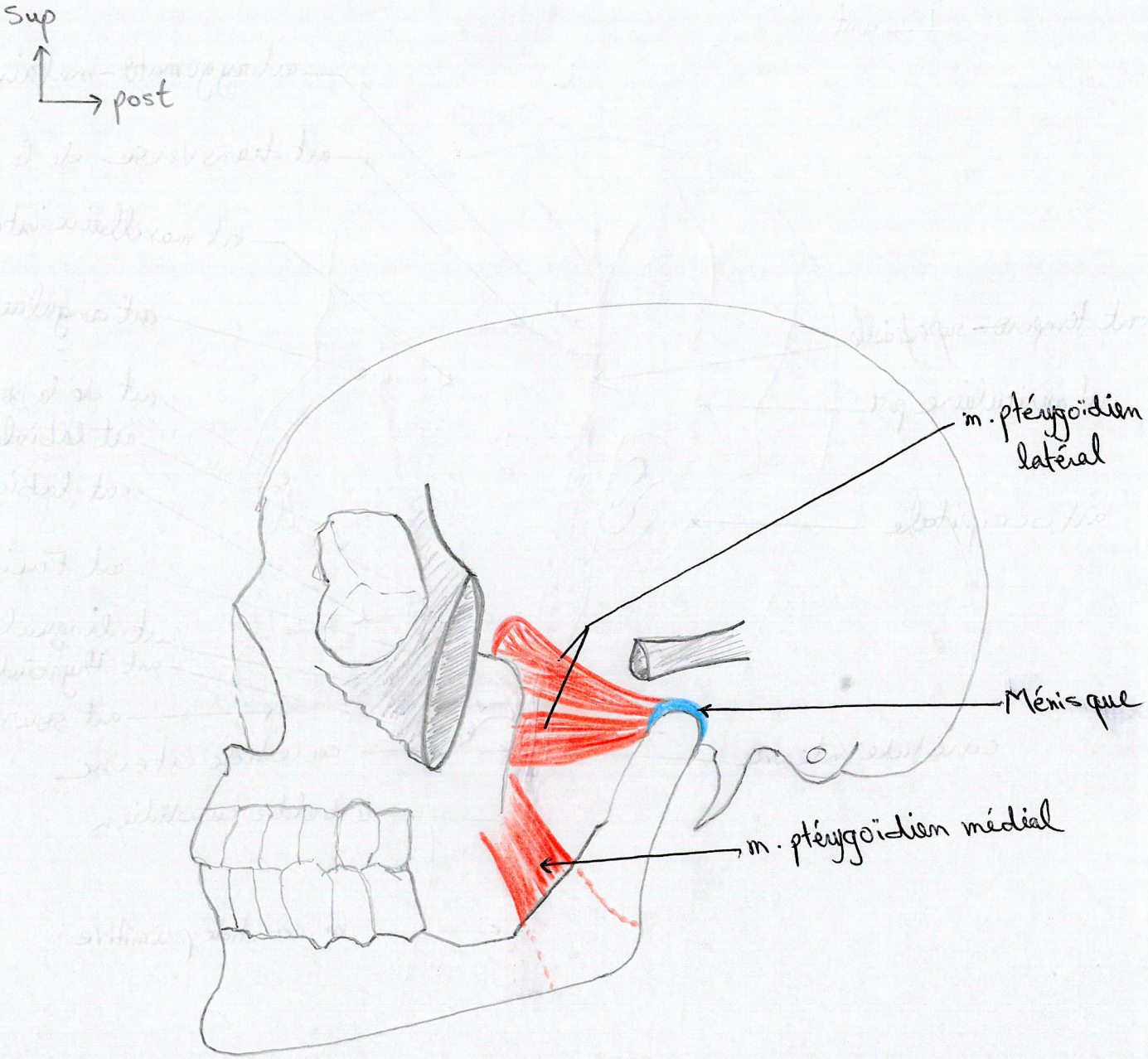

Vue latéral schématique de la face montrant les muscles masticateurs Profonds

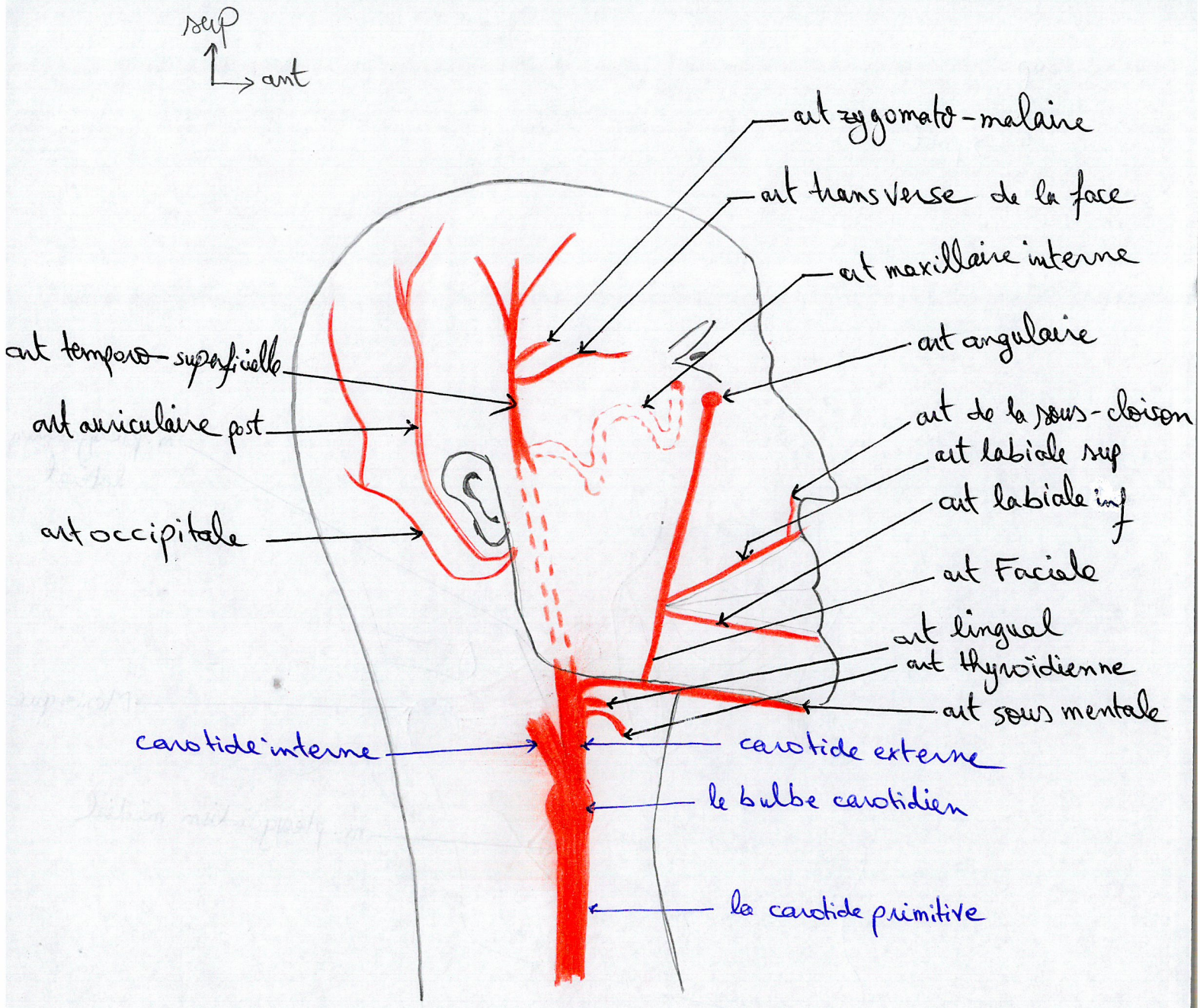

Vue latérale schématique montrant la vascularisation artérielle de la face

1. Les muscles pariétaux de la face :

- Ils sont des muscles superficielles disposés directement au dessous de la peau et tissu mou sous-cutané.
- Ils ont une insertion osseuse fixe et cutané mobile. Leur mobilité anime le visage : ce sont les m. de l'expression
- À cette fonction sup s'ajoute une fonction primaire, qui est celle de mobiliser et protéger les orifices naturels de la face.

a) Les muscles de la region tempo-frontale

Le muscle occipito-frontal :

- Repose sur le calvaria, comprend une partie centrale aponévrotique : le galia aponévrotique, et une partie périphérique musculaire : le ventre frontale et le ventre occipital
- Fonction : il mobilise le cuir chevelu dans le sens antéro-post, il permet l'élévation des sourcils, le lissement du front. C'est un muscle de l'attention, la surprise et de l'effroi

Le muscle temporo-pariétale :

- Il naît de la partie latéral de la galia, son extrimité post est décrite sous le nom de m. auriculaire sup.

b) Le muscles de la region orbito-palpébrale :

Le muscle orbiculaire des paupières :

- C'est un muscle qui circonscrit la fente palpébrale. Il assure par sa contraction la fermeture de la fente palpébrale. Elle assure également l'abaissement du sourcils et l'élévation de la joue. Cette fonction est endomagée par la paralysie faciale.

↳ Algophtalmie : l'oeil ne se ferme pas ⇒ inflamation de la cornée +/- sécheresse : car on a pas d'étalement des larmes sur la surface oculaire

Le muscle corrugateur : et fronner

- Permet de rapprocher les sourcils. Ces muscle provoquent les rides verticales intersourcilières.

Le muscle abaisseur du sourcils : abaisse la tête du sourcils.

c) Les muscles de la region nasal :

- Ils sont au nombre de 4 :

Le muscle procerus ou pyramidal : c'est un muscle vertical qui occupe la partie sup du dos du nez, et la fosse frontal. C'est un antagoniste du m. frontal : il abaisse la region inter-sourcilière, et il provoque une mimique menaçante.

Le muscle nasal : c'est un muscle qui occupe l'aile du nez. C'est un m. dilatateur des FN.

Le muscle abaisseur du septum nasal : il est tendue du maxillaire à la base de l'orifice narinaire. Son action est abaisser le septum nasal, et agrandir l'orifice nasal lors de l'inspiration profonde.

Le muscle naso-labial : est un muscle alongé, étroit et occupe le sillon naso-labial. Il est également dilatateur des narines.

d) Les muscles de la region bucco-mentonnière :

Le muscle orbiculaire de la bouche : il forme la charpante et le sphincter de la bouche. Il est formé par deux faisceaux : interne et externe. Son action est de fermer l'orifice buccal.

Le muscle élévateur de la lèvre sup : il élève la lèvre sup. c'est un m. étroit et allongé verticalement, et occupe la region de sillon naso-génien.

Le muscle abaisseur de la lèvre inf : Antagoniste du m. élivateur LS

Le muscle élévateur de l'angle de la bouche : appellé aussi muscle Canin. Il s'insère au niveau de la fosse canin du maxillair. Il élève la commissure labial en haut et en dedans. Il exprime l'amertume et l'attitude ferace.

Le muscle abaisseur de l'angle de la bouche : de Forme triangulaire. Son sommet s'insère sur la commissur labial (= pointe de réunion des deux lèvres). Sa base s'insère sur la ligne oblique externe de la mandibule. Il exprime la tristesse et le dégoût ☹

- Il se termine sur la face médiale de l'angle mandibulaire.
- Action : Sa contraction bilatérale entraîne une élévation de la mandibule donc la fermeture de la bouche, et sa contraction unilatérale entraîne une déduction.

IV - La vascularisation artérielle de la face :

- Elle est assurée par deux réseaux distincts :

Un réseau superficiel : composé d'arts à destinées cutané et sous cutané

Un réseau profond : composé d'arts à destinées pour les parties molles de la face.

- Ces arts sont tributaires de deux systèmes artérielle : le système carotidien interne et S.C. externe.

1 - Le systéme carotidien externe :

- Principalement assuré par 3 arts :

a - L'art faciale :

- Naît de la carotide ext à 1 a 3 cm de la bifurcation carotidienne.
- Elle chemine d'abord dans la region sous angulo-mandibulaire ensuite dans la loge sous-mandibulaire où elle est en contact avec la glande submandibulaire. Puis, elle circonscrit le rebord basillaire inf de la mandibule, pour monter dans les parties molles de la joue en se dirigeant vers le sillon naso-génien où elle prend le nom d'art angulaire

Au cours de son trajet, elle donne plusieurs branches collatérales : art. palatine ascendante, arts labiales (sup et inf), art sous-mentale, art de l'aile du nez et les arts masséterines.

- L'art faciale se termine au niveau de l'angle interne de l'oeil, où elle s'anastomose avec l'art nasale qui est une branche terminale de l'art ophtalmique realisant ainsi une anastomose entre les deux système carotidiens ext et int.

b- L'art temporale superficielle :

- Naît dans la région parotidienne par la bifurcation de la carotide ext en art maxillaire int et art temporale superficielle.

- Elle monte dans la région temporale et donne des branches collatérales :

+ L'art transverse de la face : chemine sous l'arcade zygomatique à la surface de muscle masséter

+ L'art zygomato-malaire : chemine au dessus de l'arcade zygomatique et se dirige vers le contus ext (l'angle ext de l'oeil)

- Elle se termine à 2 à 3 cm au dessus de l'arcade zygomatique en deux branches : une ant s'appelle l'art tempo-frontale et l'autre post s'appelle l'art tempo-pariétale.

c- L'art maxillaire interne :

- Naît dans la fosse ptérygo-maxillaire. Elle a un trajet sinueux. Elle participe à la vascularisation profonde de la face. Elle donne 14 branches collatérales dont deux à destinées faciale :

+ L'art buccale : pour les parties molles de la joue

+ L'art infra-orbitaire qui sort du foramen infra-orbitaire et irrigue la paupière inf et la joue.

NB : les branches terminales de la carotide ext :

"Toutes Les femmes À pairs Ont Trois Maries"

Thyroïdienne / Lingual / Faciale / Auriculaire post / occipital / temporale superficielle / maxillaire interne

2- Le système carotidien interne :

- Elle intervienne dans la vascularisation de la face par l'intermédiaire de l'art ophtalmique.

V- Le drainage veineux de la face :

- La vascularisation veineuse est calquée sur la vascularisation artérielle.
- Le sang des régions de la tête et du cou se draine en principe par trois veines jugulaire : externe, interne et ant.

• Le sang de retour de la cavité crânienne et de la face se diverse essentiellement dans la volumineuse v. jugulaire interne. cette dernière chemine dans la gaine vasculaire du cou de foramen jugulaire vers son union avec la v. sous clavière et le TBC.

• Le sang des régions post du crâne drainé par la veine occipitale et le sang des régions post du cou drainé par la v. jugulaire ext est véhiculé ensuite vers la v. sous clavière

• Les régions superficielles du cou sont drainées par les v. jugulaires ant qui rejoinent la v. jugulaire interne

VI- L'innervation de la face :

- L'innervation de la face est de deux types :

• L'innervation motrice assuré par le n. facial VII

• L'innervation sensitive " " le n. trijumeau V

1- L'innervation motrice :

- Assuré par le n. facial (VII) : c'est un n. mixte qui contient des fibres : motrices, sensitives, sensoriels et parasympathique
- Il se divise dans la glande parotide en deux branches : Le n. cervio-facial et le n. temporo-facial qui vont se diviser rapidement pour donner le plus souvent 5 branches principales qui sont :

+ Le rameau temporo-frontal : il croise l'arcade zygomatique et se divise en plusieurs rameaux anastomosés entre eux. il inerve principalement le m. frontal.

+ La branche labio-mentonnière : se divise en 3 rameaux

destinés aux m. mentonnières, abaisseur de l'angle labiale et abaisseur de la lèvre inf.

+ La branche buccale : se divise rapidement en 2 rameaux : un rameau buccale sup et un autre inf qui sont destinés aux muscles buccinateur et m. orbiculaire des lèvres.

+ La branche zygomatique : donne les rameaux palpébreux sup et inf et les rameaux sous orbitaires :

. les rameaux palpébreux se distribuent aux m. orbiculaires des paupières

. les rameaux sous orbitaires innervent les m. zygomatique et les autres m. paucières de la lèvre sup et du nez

+ Le rameau cervical : est habituellement le plus bas et le plus post. il passe au bord post de l'angle mandibulaire et se distribue au platysma

2_ L'innervation sensitive :

- L'innervation sensitive de la face et du cou est assuré par le n. trijumeau et par le plexus cervical superficiel. Seule une partie de la conque et du CAE est innervé par la branche sensitive du n. faciale. VII_{bis}

- Le n. V assure l'innervation sensitive de toute la face par ses trois branches :

+ Le n. Ophtalmique de Willis V_1 : assure l'innervation sensitive de l'étage sup de la face par ses trois branches de division : n. lacrymal, n. frontal qui se divise en deux branches : supra-orbitaire et supra-trochléaire, et le n. nasal qui innerve la région péninasal

+ Le n. maxillaire V_2 : Sort de la base du crâne par le foramen rond, traverse la fosse infratemporale puis sort du foramen infra-orbitaire et prendre le nom infra-orbitaire. Il innerve la paupière, la joue, et la partie sup de la lèvre sup

+ Le n. mandibulaire V_3 : émmerge de la base du crâne par le foramen ovale et se termine dans la region

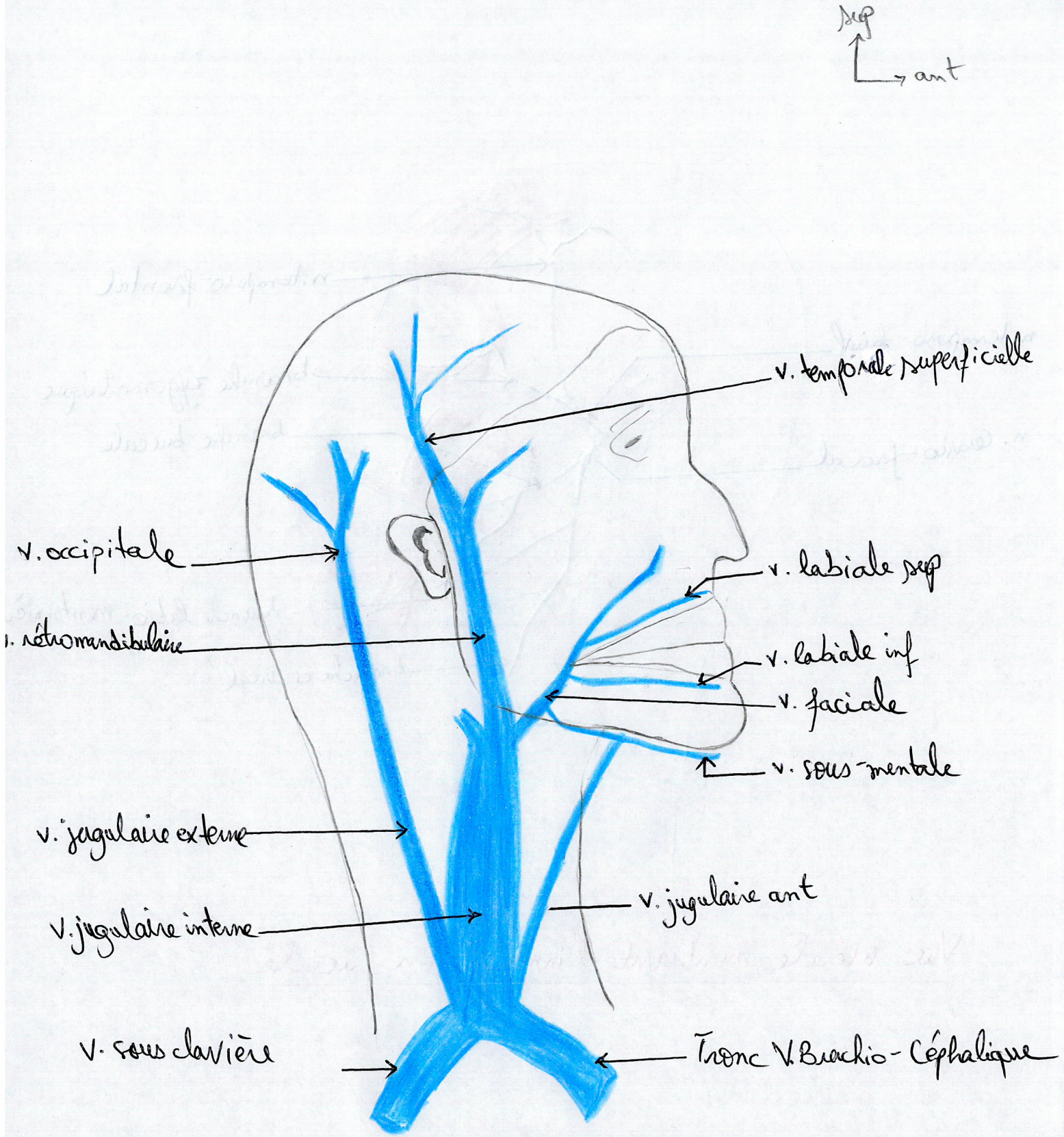

Vue latérale schématique montrant la vascularisation veineuse de la face

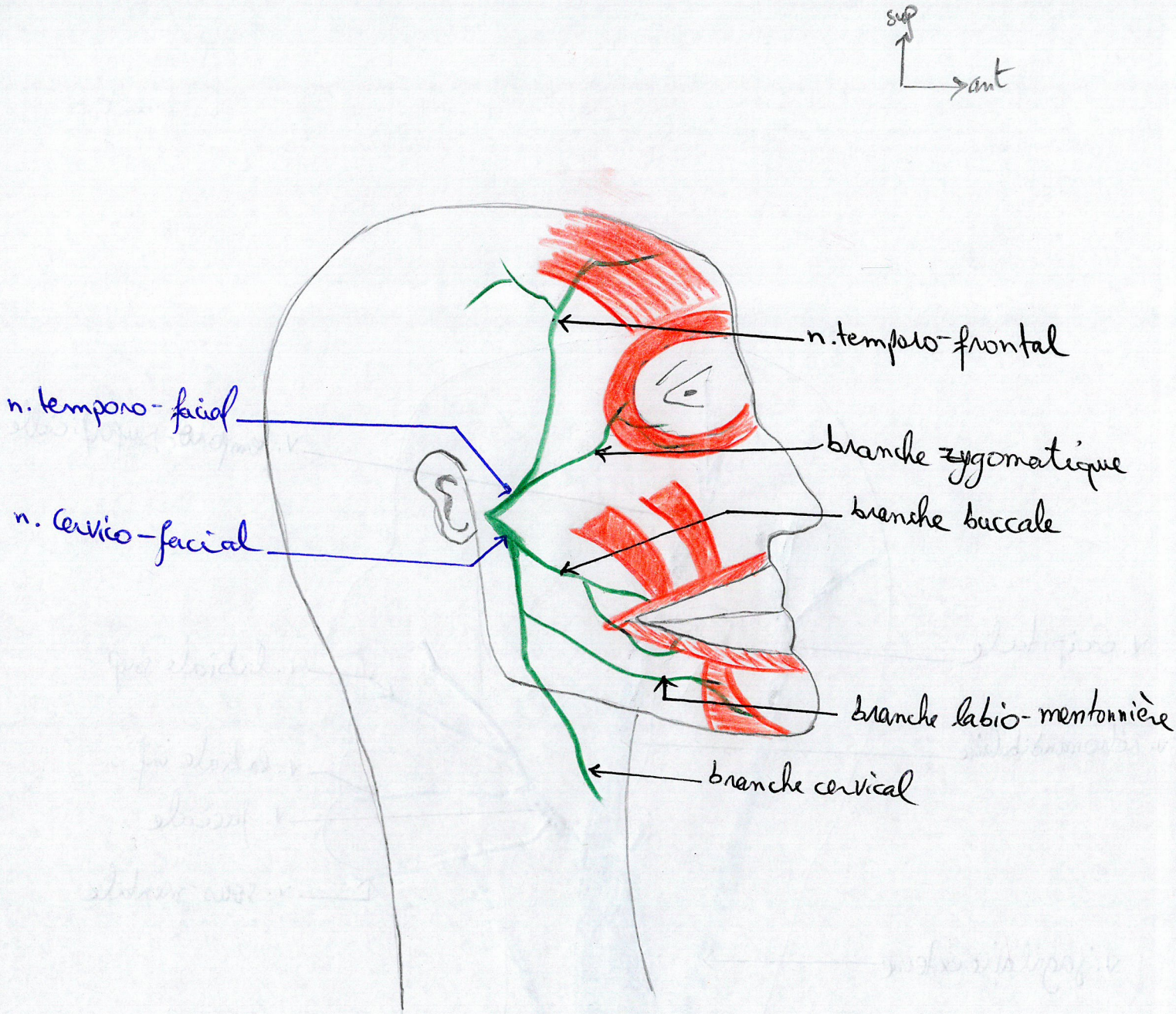

Vue latérale montrant l'innervation faciale

interptérygoïdienne.
C'est la seule branche qui contient des fibres motrices destinés aux muscles masticateurs. C'est un n. de ~~tinés~~ à l'innervation sensitive de l'étage inf de la face.

Les branches ant des racines C_2 et C_3 donnent le n. grand auriculaire, celui-ci assure l'innervation sensitive du lobule de l'oreille, de la region retro-auriculaire et d'une partie de la joue

La Cavitée Buccale

- La bouche ou cavité buccale est le segment initial du tube digestif. C'est une cavité irrigulière qui occupe le 1/3 inf de la face, entre les fosses nasales et la region supra-hyoïdienne en bas. Son rôle est: la mastication, Salivation, déglutition, phonation et la gustation
- Elle est occupé par les arcades dentaires qui la divise en deux partie

Partie ant = Vestibule : entre les lèvres et l'arcade dentaire

Partie post = la cavité orale proprement dite: en arrière de l'arcade dentaire, et occupée par la langue.

I- Les parois de la Cavité buccale (Contenant):

1- La paroi ant = les lèvres:

Les lèvres sont des replis musculo-muqueux mobiles qui limitent la fente et assure la continence labiale.

Ils sont réunit à leurs extrimités par les commissures

D'un point de vue morphologique : la lèvre présente deux parties :

- lèvre blanche cutané
- lèvre rouge muqueuse : qui est à son tour divisée en lèvre rouge sèche et lèvre rouge humide.

La lèvre est constituée de 4 couches qui sont de dehors en dedans

- la peau : adhérente au plan sous-jacent et de siège de pillosité chez le sexe masculin
- le plan musculaire : formé par le m. orbiculaire
- le plan glandulaire : ce sont des petites glandes salivaire accessoires
- Muqueuse : qui est humide à l'intérieur et qui adhère au collet des dents. elle présente un renforcement sur la ligne médianne s'appelle : frein labial sup et inf

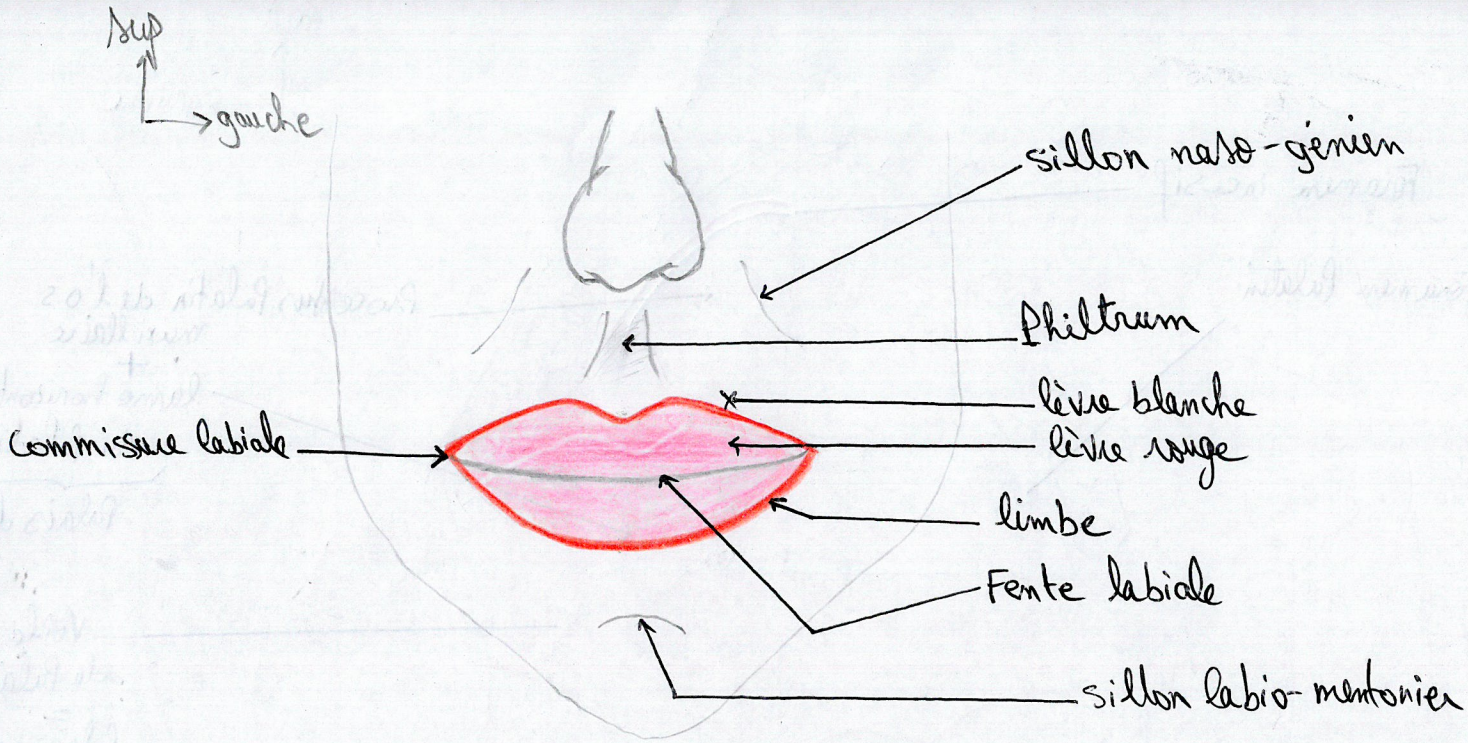

Vue ant de la face montrant les lèvres (paroiant de la cavité buccale)

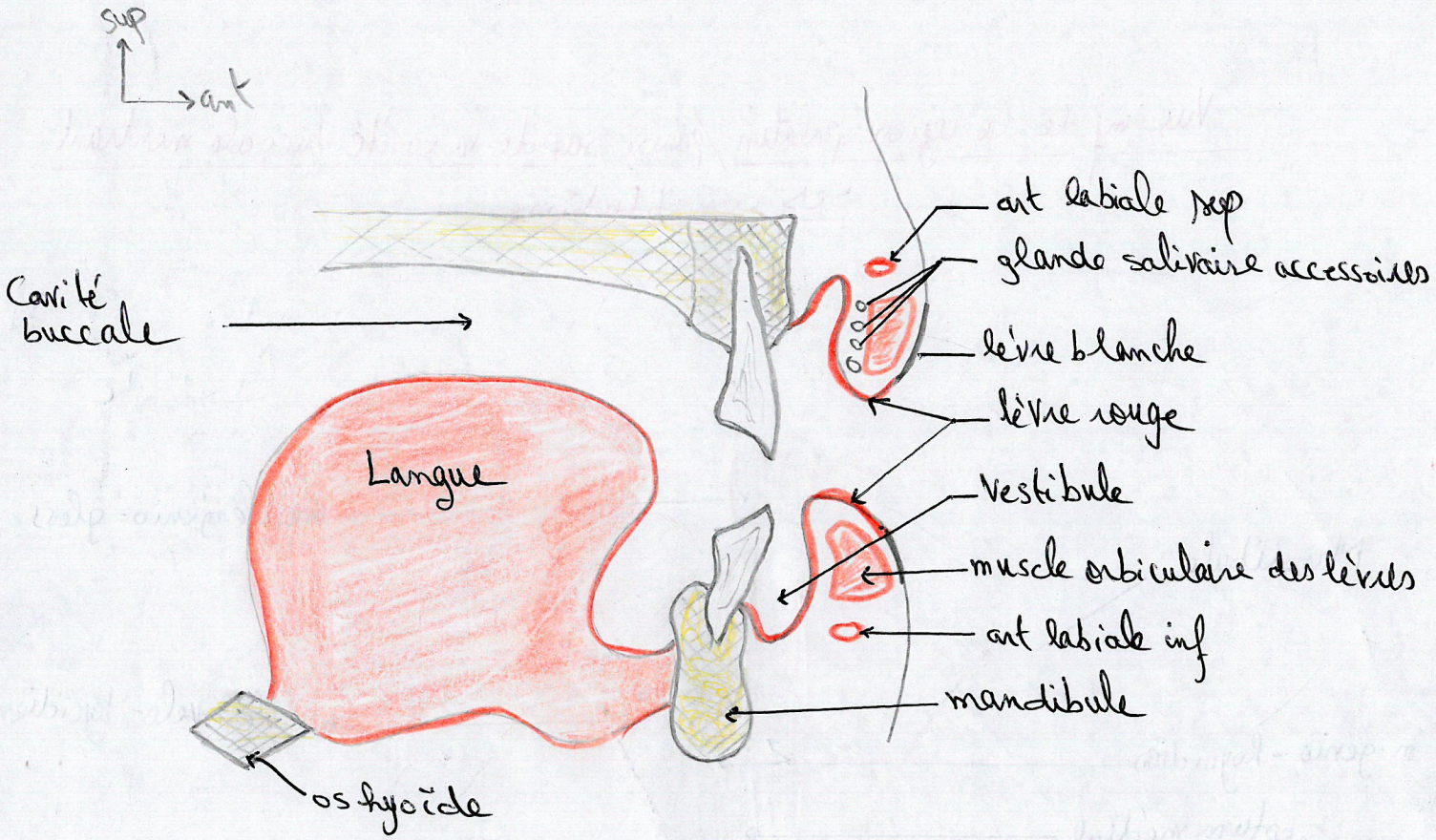

Coupe Sagitale de la cavité buccale montrant la constitution des lèvres

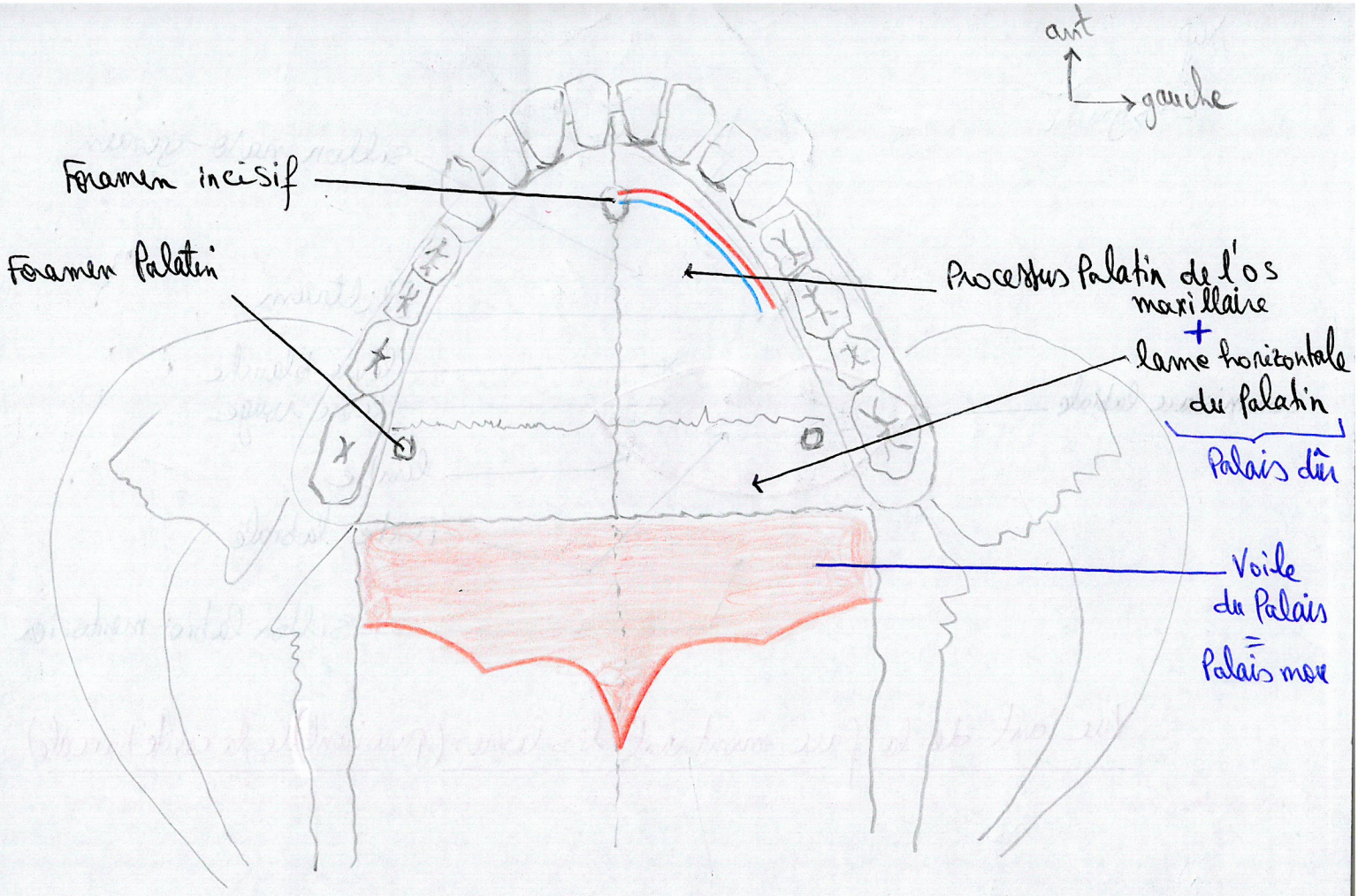

Vue inf de la region palatin / paroi sup de la cavité buccale montrant ses constitutions

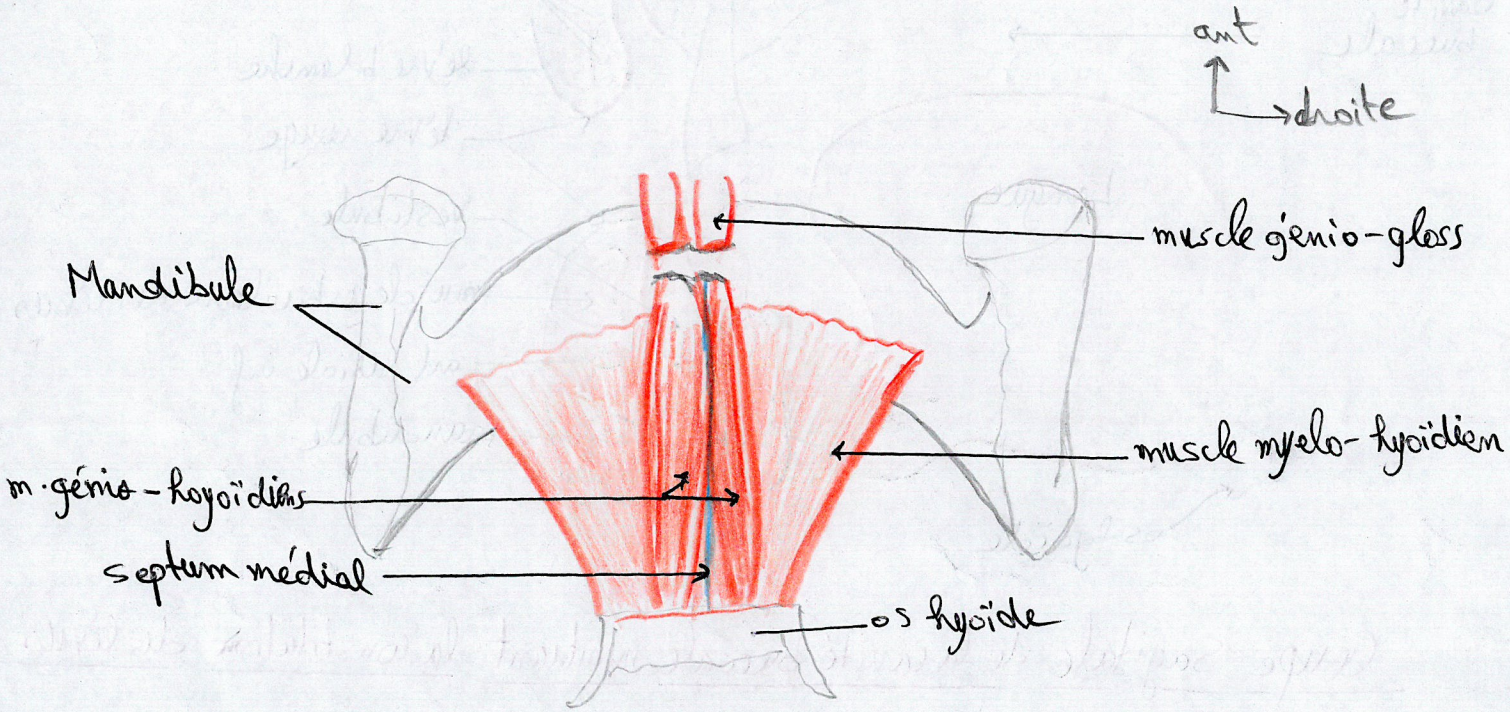

Vue post de la mandibule montrant la paroi inf de la cavité Buccale

2_ Parois latéraux :

_ Les deux parois latéraux sont représentés par les joues et répondent aux profondeurs du m. buccinateur (schéma du m. buccinateur)

3_ Paroi sup :

_ Representée par le palais qui est une cloison qui sépare la cavité buccale des Fosses nasales. Il est constitué de deux parties :

_ Palais dur ou voûte palatine : en avant, composé de deux segments

_ un segment ant formé par l'union des deux processus palatins des maxillaires (2/3 ant)

_ un segment post formé par l'union des deux lames horizontales de l'os palatin.

Le palais dur est perforé en avant par le foramen incisif qui est le lieu de passage de l'art sphéno-palatine, et en arrière des deux côtés par les foramens palatins.

_ Palais mou ou voile du palais : en arrière, il est de constitution fibro-musculaire, fait suite au palais dur, présente lateralement deux piliers : ant et post, qui vont circonscrire la loge amygdalienne

4_ Paroi inf = Plancher buccale et langue :

_ C'est l'espace compris dans la concavité de la mandibule, entre celle-ci et l'os hyoïde, au dessous de la langue.

_ Elle est formée d'une couche musculaire faite de 4 muscles :

_ Le muscle myelo-hyoïdien : c'est le muscle principal, il est élévateur de l'os hyoïde et de la langue, quand il prend son point fixe au niveau de la mandibule.

_ Le muscle génio-hyoïdien : situé au dessus de m. myelo-hyoïdien réunie l'apophyse génie inf de la mandibule au corps de l'os hyoïde

les deux muscles sont unies sur la lignes médianne par un septum. Leurs action est identique à celle du m. myelo-hyoïdien

_ Le ventre ant du m. digastrique : situé au dessous du muscle

myelo-hyoïdien qu'il croise. Il prend son origine au niveau de la symphyse mentonnière. Le tendon intermediaire est fixé par une polie fibreuse au niveau de la grande corne de l'os hyoïde. Le ventre post est fixé sur la mastoïde.

- Le muscle stylo-hyoïdien : il est fixé en haut sur l'apophyse styloïde, et il est perforé en bas par le tendon intermediaire du m. digastrique.

II. La Langue :

- C'est un organe de structure musculaire occupant la plus grande partie de la cavité buccale. Elle est très mobile, constituée de 17 muscles. C'est l'organe de la gustation, de la mastication, de la déglutition et l'articulation de certains sons.

1- Configuration externe :

- C'est une masse ovoïde à extrimité post et à pointe ant
- Elle comprend deux parties
- une partie fixe ou la base de la langue : situé en postéro-inf
- une partie mobile : libre
- Elle est formé de deux faces : sup (dorsale) et inf (ventrale), deux bords latéraux et une pointe.
- Sur la face sup on remarque un sillon longitudinal, et à la jonction du 1/3 post et les 2/3 ant on note le "V" lingvale qui est ouvert en avant.
- La face inf est marquée par une muqueuse lisse transparente qui laisse apparaître les veines sublinguales. Elle présente aussi un sillon médian qui se continue en arrière par le frein de la langue.
- Les bords sont arrondies et répondent aux arcades dentaires

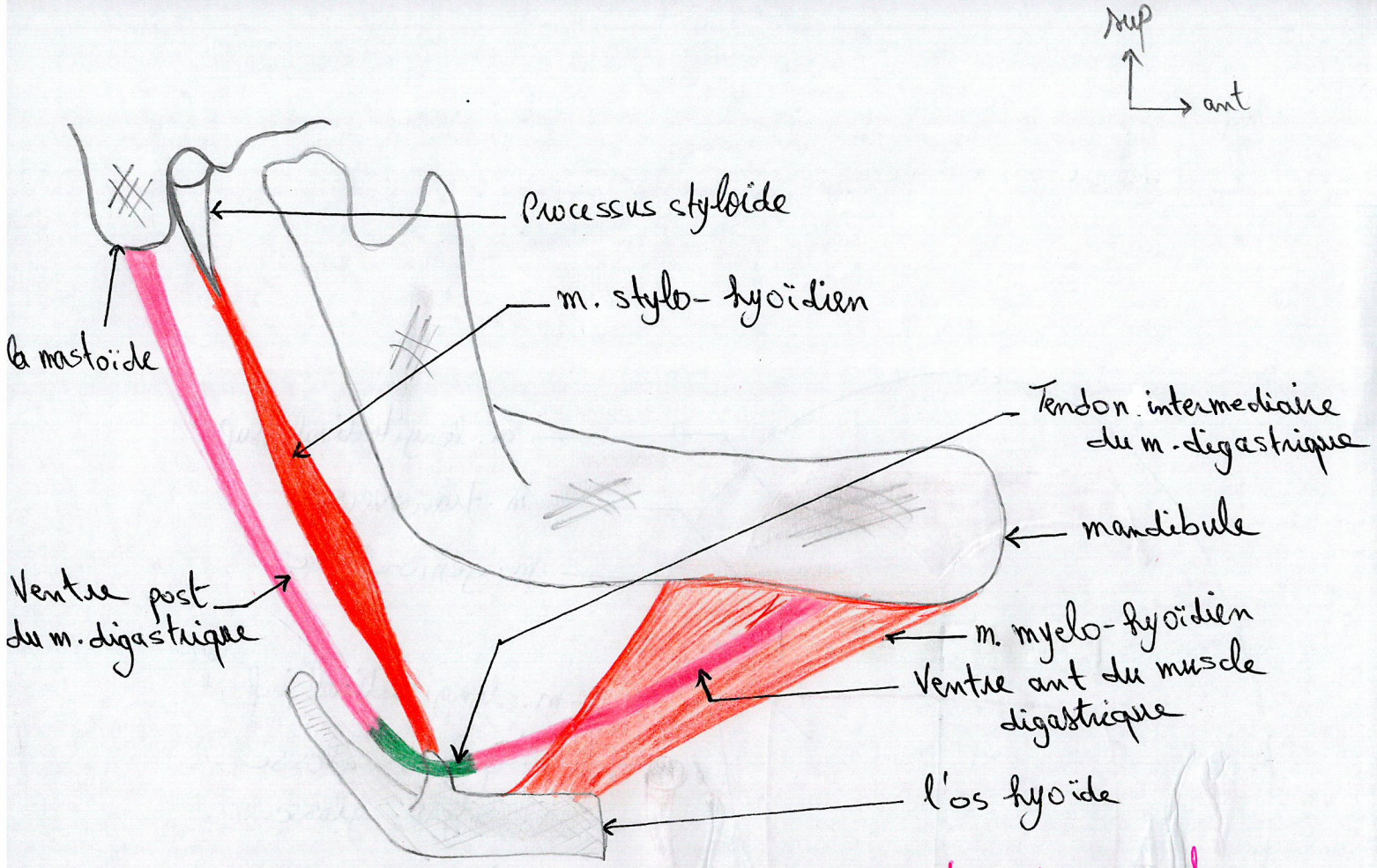

Vue latérale schématique montrant la disposition des muscle du plancher buccal

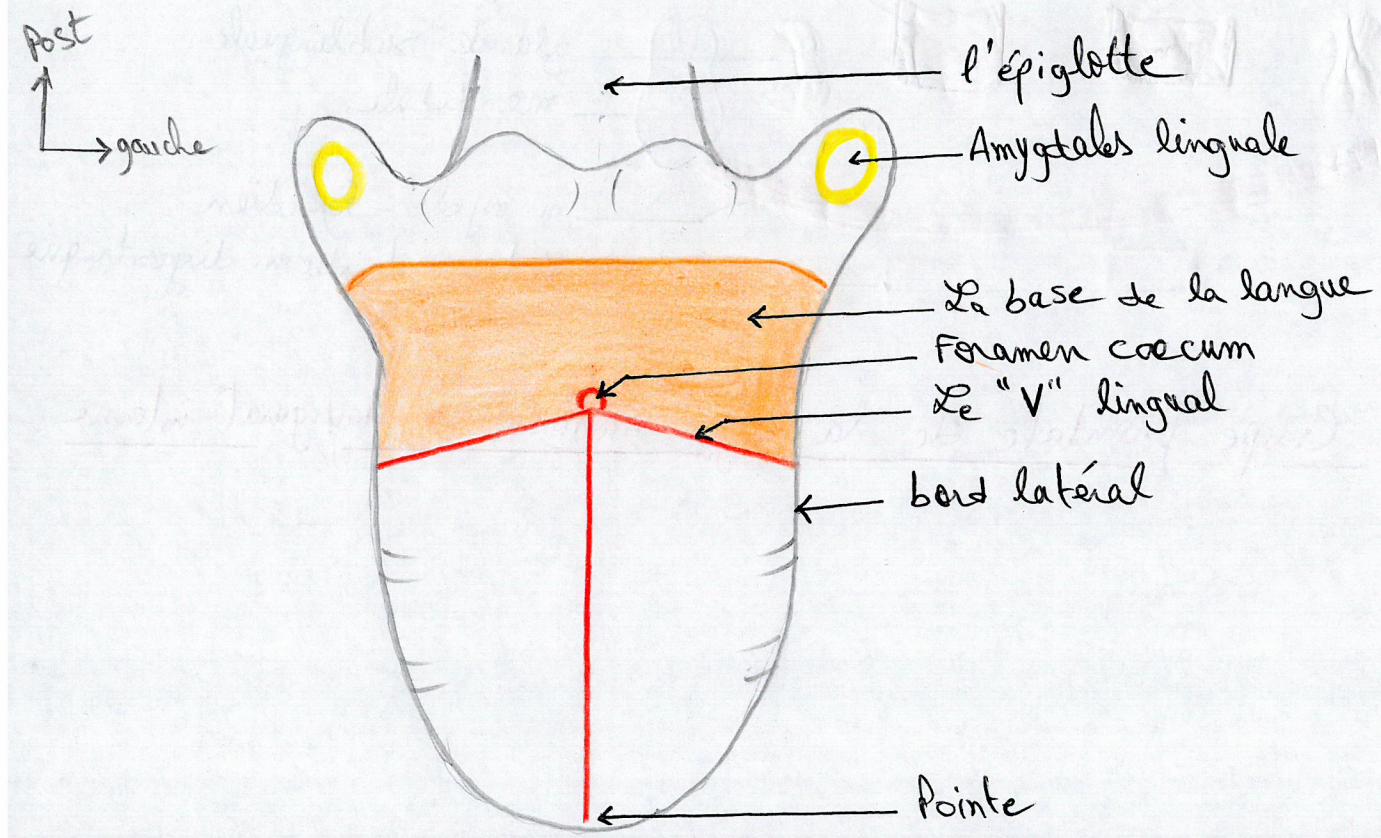

Vue sup de la face dorsale de la langue montrant sa configuration externe

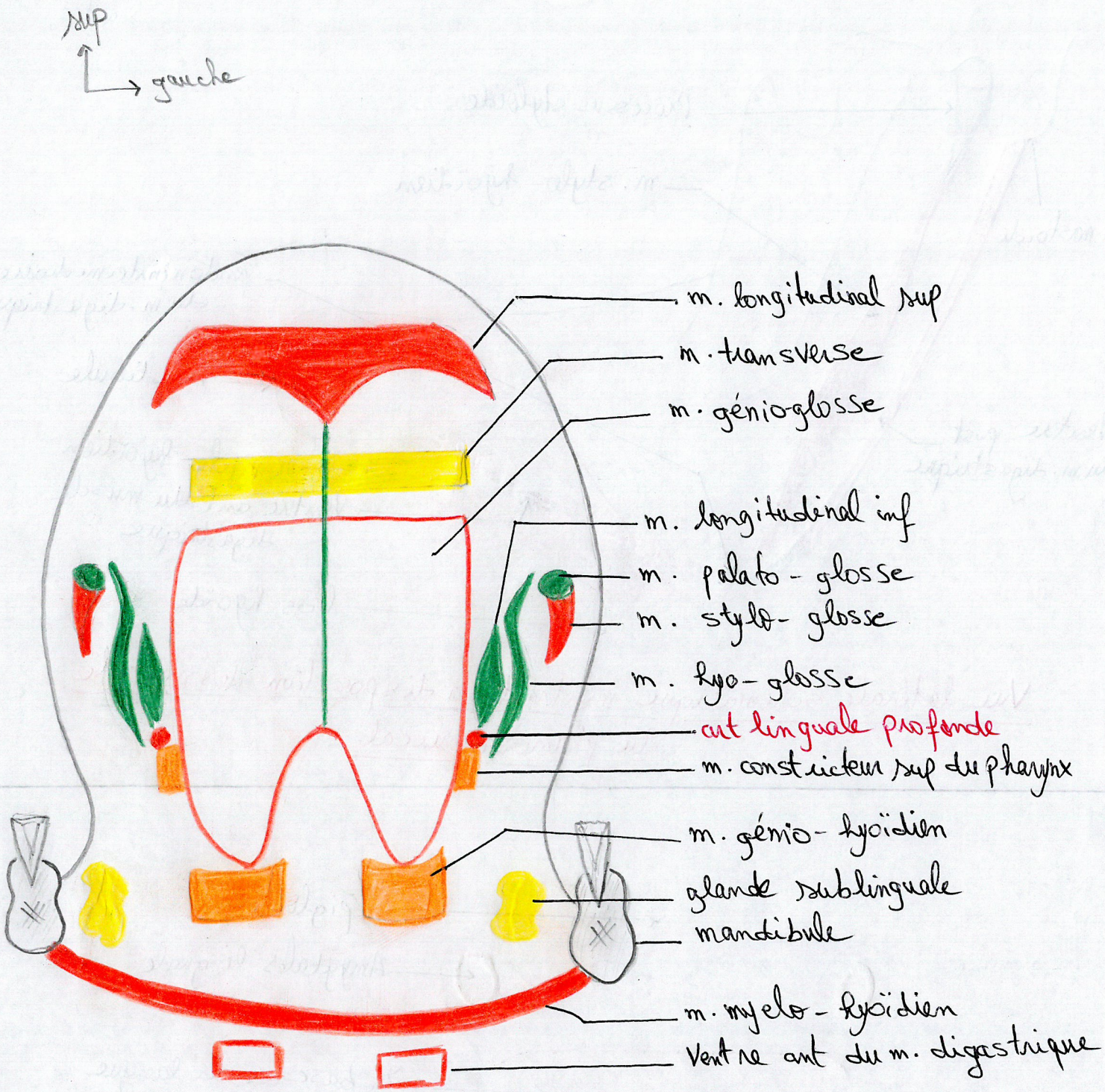

Coupe frontale de la langue montrant sa configurat° interne

2- Constitutions / Configuration interne :

- La langue est formée par un squelette ostéo-fibreux, de muscles et d'une muqueuse :

- L'os hyoïde : Os impair et médian en fer à cheval ouvert en arrière, avec un corps médian se continue latéralement par deux grandes cornes, à la jonction des grandes cornes et le corps on trouve les petites cornes.

- La membrane hyo-glossienne : c'est une membrane frontale d'environ 1cm de hauteur, se fixe en bas sur le bord sup du corps de l'os hyoïde entre les petite cornes.

- Le septum lingual : c'est une lame fibreuse faciforme avec une base qui s'insère sur la face ant du membrane hyo-glossienne et un sommet qui remonte jusqu'à la pointe de la langue.

- Les muscles de la langue : sont au nombre de 17, s'attachent sur l'os hyoïde, la mandibule et sur la base de la langue. Ils sont tous pairs et symétriques sauf le m. longitudinal sup qui est impaire et médian.

3- L'innervation de la langue :

- Elle est triple : motrice, sensitive, sensorielle.

- L'innervation motrice :
  - tous les m. de la langue sont innervés par le n. grand-hypoglosse XII, sauf le stylo-glosse qui est innervé par une branche du n. faciale VII.

- L'innervation sensitive :
  - en avant du "V" lingual : assuré par le n lingual branche du V_3
  - en arrière " " : assuré par le n. glosso-pharyngien IX

- L'innervation sensorielle :
  - en avant du "V" lingual : assuré par une branche du n. VII s'appelle la corde du tympan.
  - en arrière du "V" lingual : assuré par le n. glosso-pharyngien.