


Первичная фото-диагностика

ФОТО лица

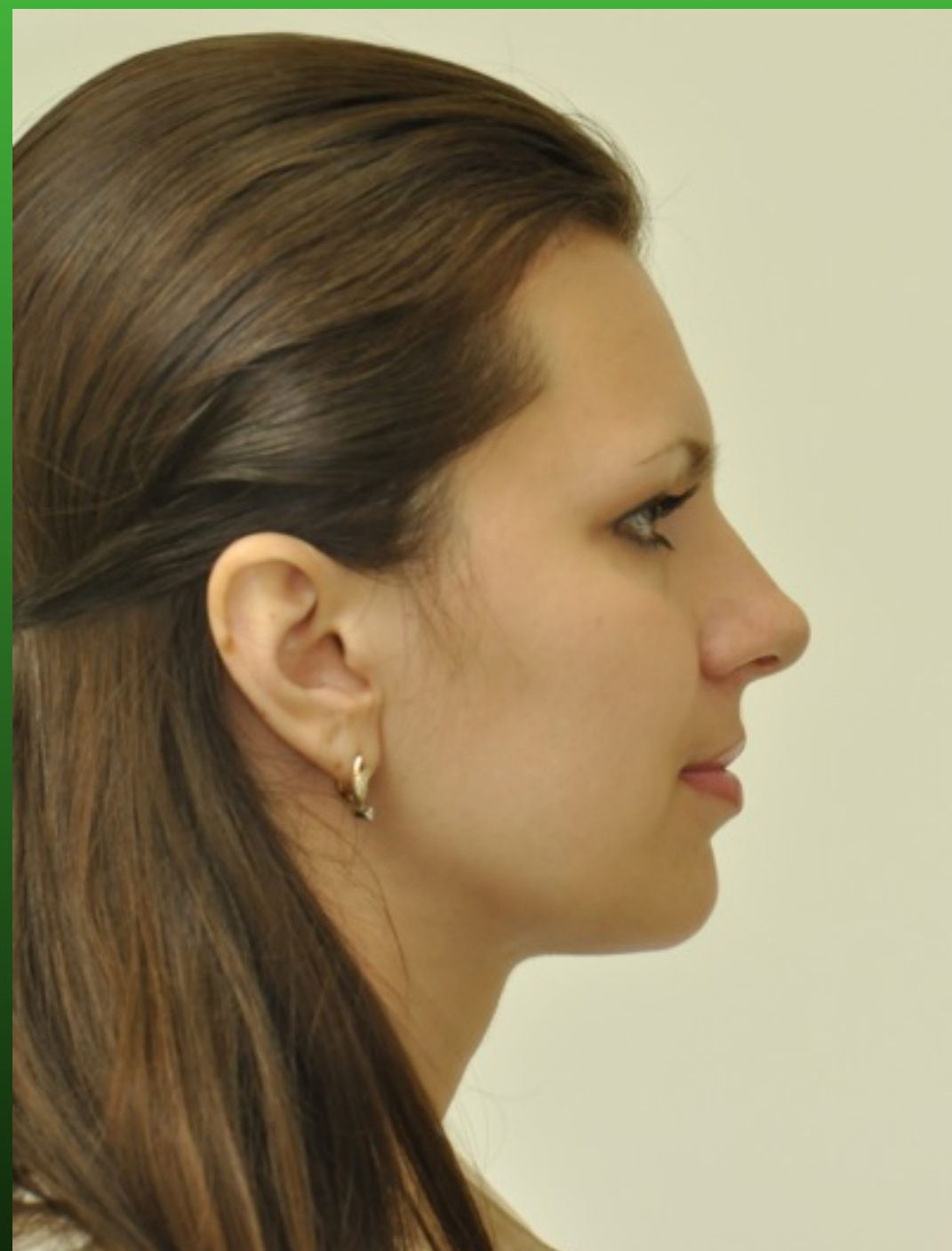Фас

1. Плечи расслаблены
2. Взгляд сфокусирован на переносице фотографа (одна линия)
3. Лицо расслаблено
4. Губы расслаблены (естественно)
5. Уши открыты



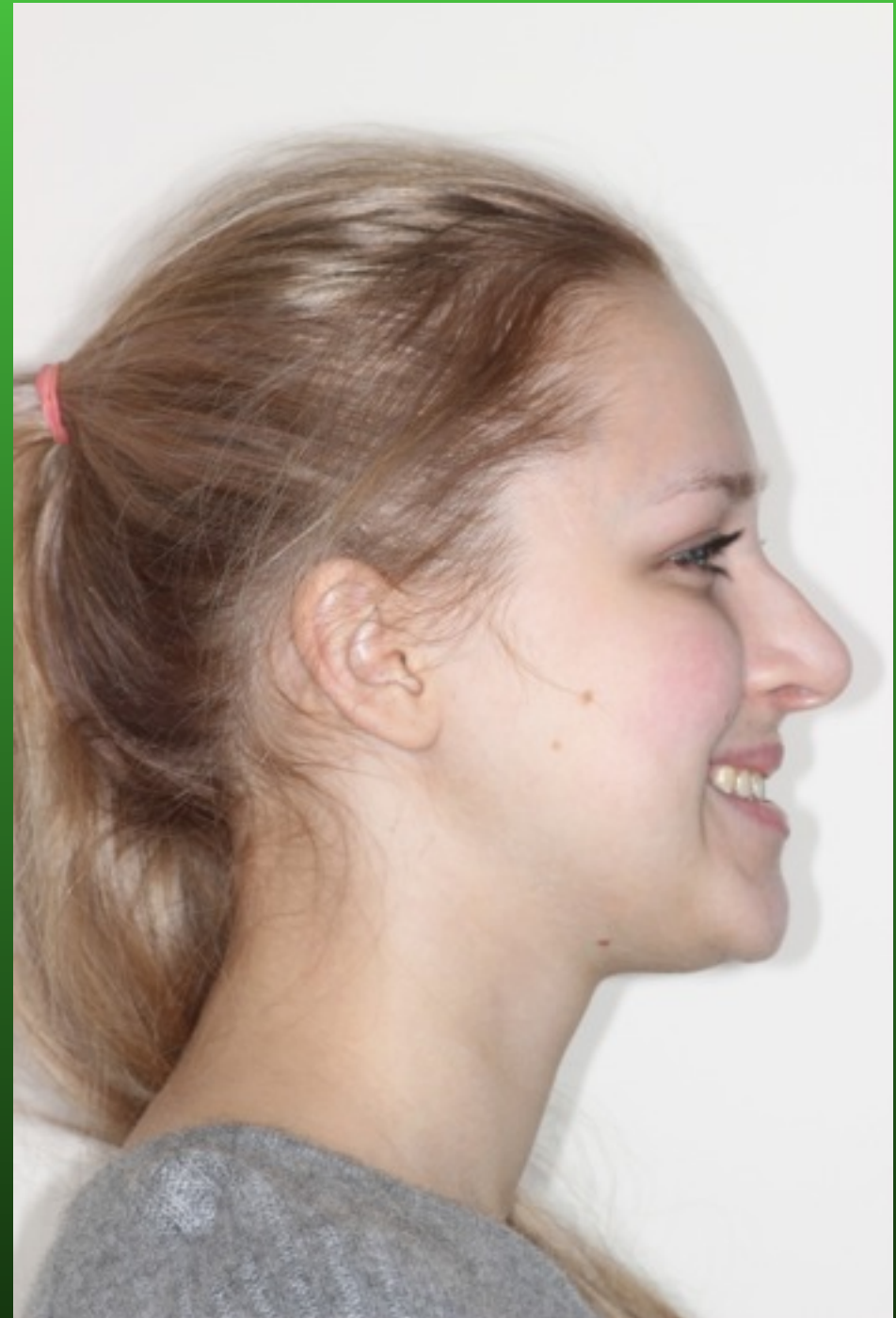Профиль

1. Плечи расслаблены
2. Взгляд сфокусирован перед собой (в идеале смотрит в зеркало себе в глаза)
3. Лицо расслаблено
4. Губы расслаблены (естественно)
5. Уши открыты



Профиль с улыбкой

1. Плечи расслаблены
2. Взгляд сфокусирован перед собой (в идеале смотрит в зеркало себе в глаза)
3. Лицо расслаблено
4. Губы расслаблены (естественно)
5. Уши открыты



3/4 (45°)

1. Плечи расслаблены
2. Взгляд сфокусирован перед собой (в идеале смотрит в зеркало себе в глаза)
3. Лицо расслаблено
4. Губы расслаблены (естественно)
5. Уши открыты



3/4 с улыбкой

1. Плечи расслаблены
2. Взгляд сфокусирован перед собой (в идеале смотрит в зеркало себе в глаза)
3. Лицо вряд-ли расслабленно
4. Широкая естественная улыбка (попросить засмеяться)
5. Уши открыты



Фас с улыбкой

1. Плечи расслаблены
2. Взгляд сфокусирован на переносице фотографа (одна линия)
3. Лицо вряд-ли расслабленно
4. Широкая естественная улыбка (попросить засмеяться)
5. Уши открыты

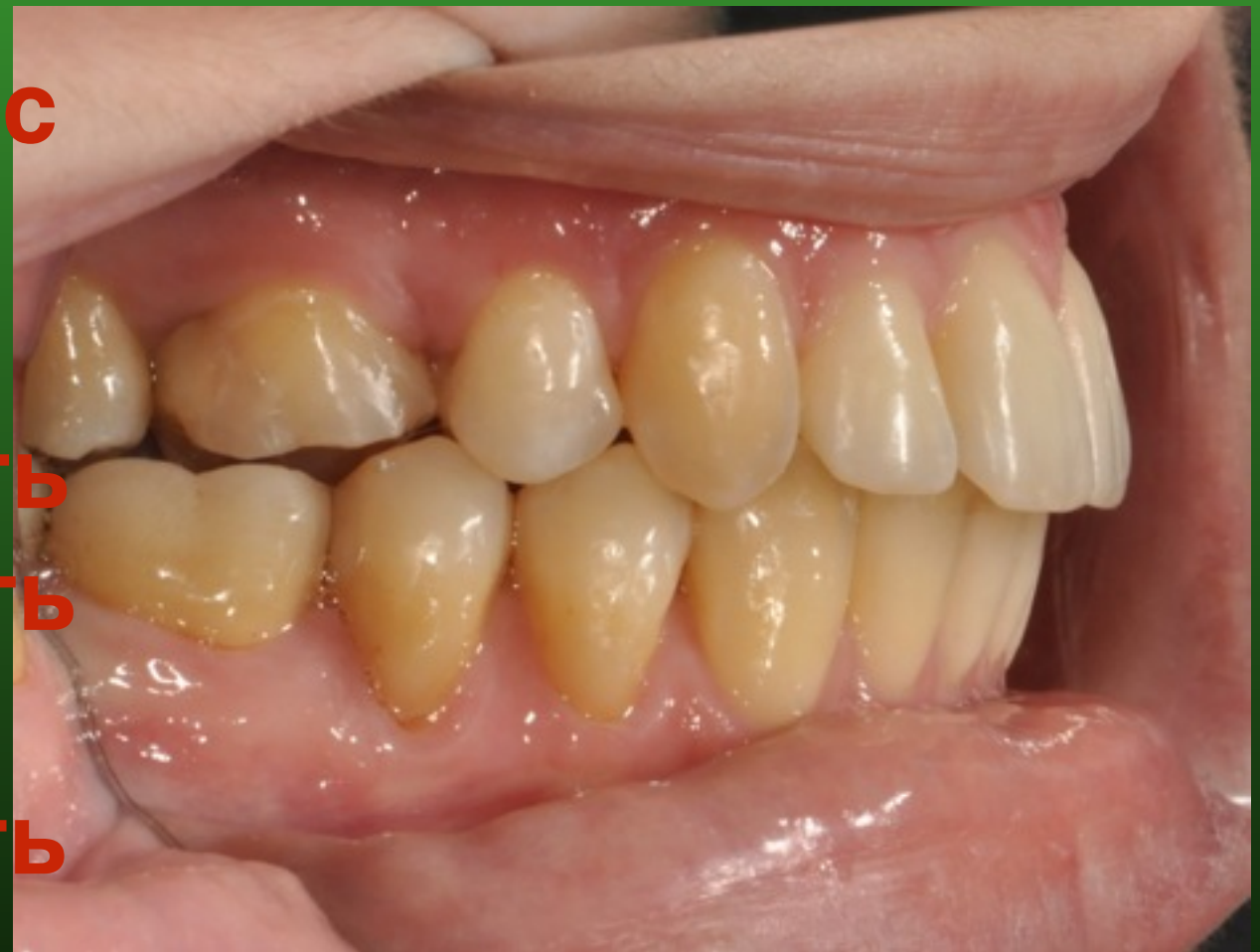

Внутриротовые фото

Статическая группа

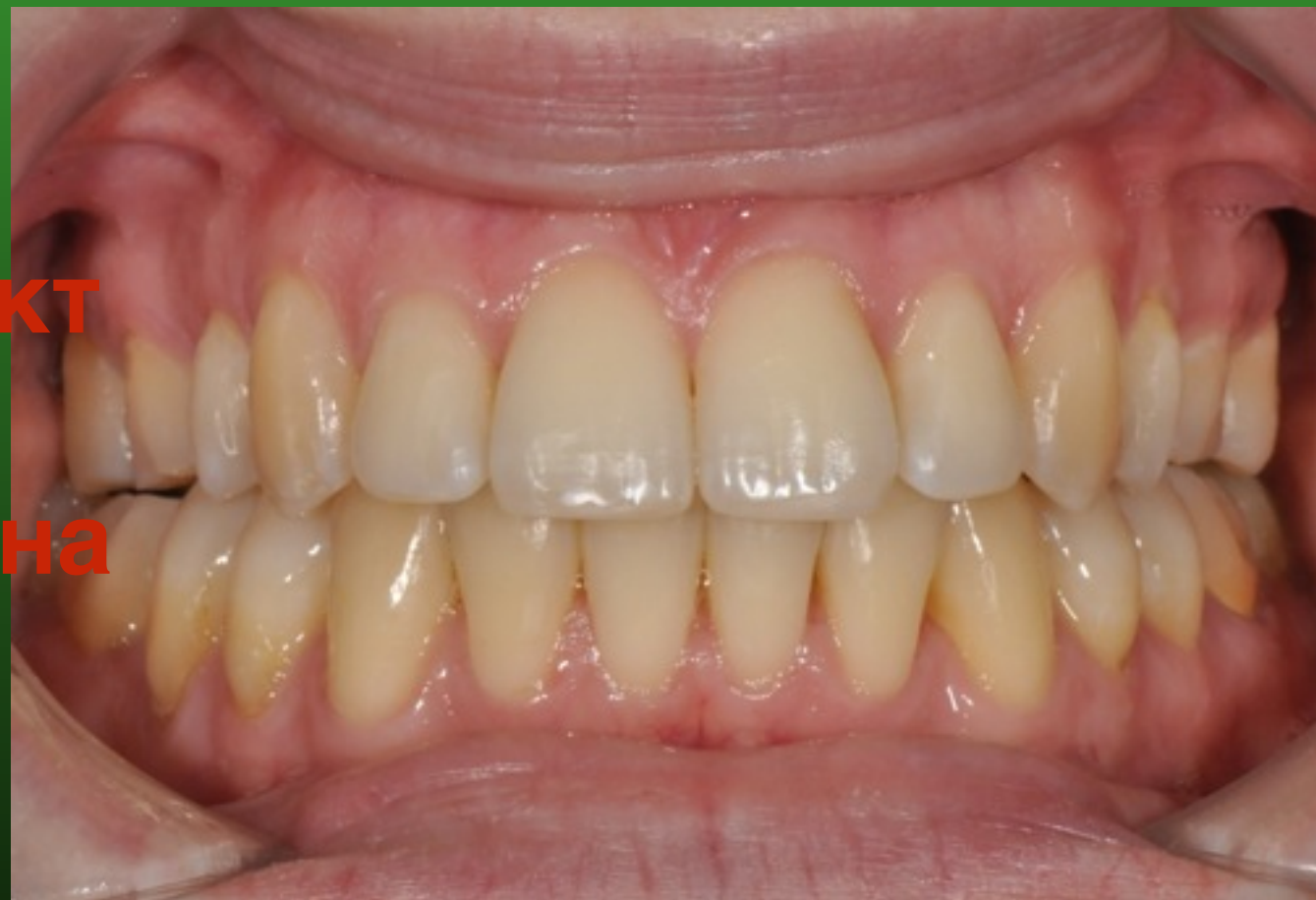Правое буккальное смыкание (фото в зеркало)

1. Максимально сомкнуть на дальние зубы
2. При помощи буккального зеркала с одной стороны и щечного ретрактора с другой нежно оттянуть щёки и зафиксировать объект съёмки
3. Пустером просушить



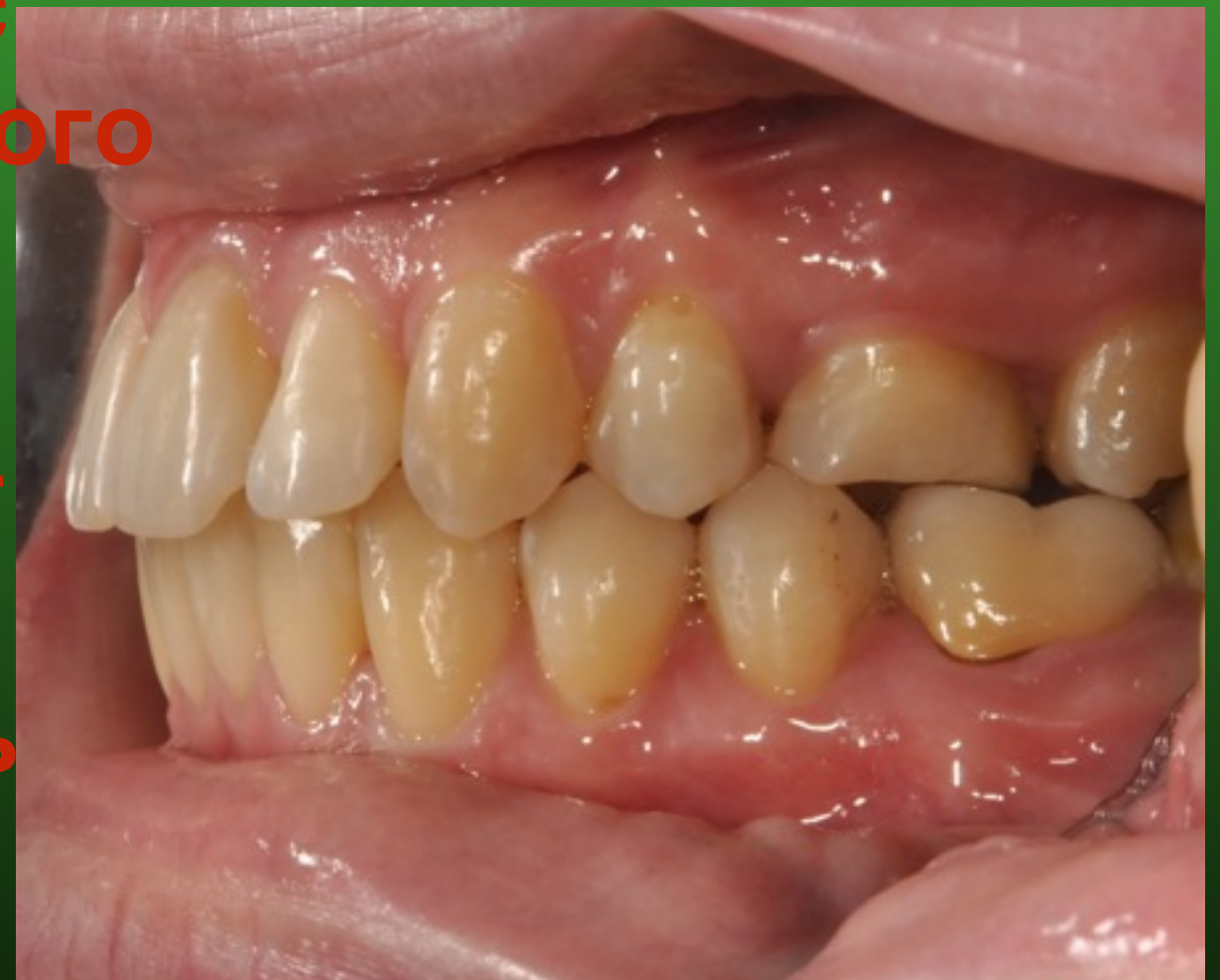Центральное фото смыкания

1. Максимально сомкнуть на дальние зубы
2. При помощи ищечных ретракторов нежно оттянуть щёки и зафиксировать объект съёмки
3. Сфокусироваться на 12 (22) зубе
4. Push the button



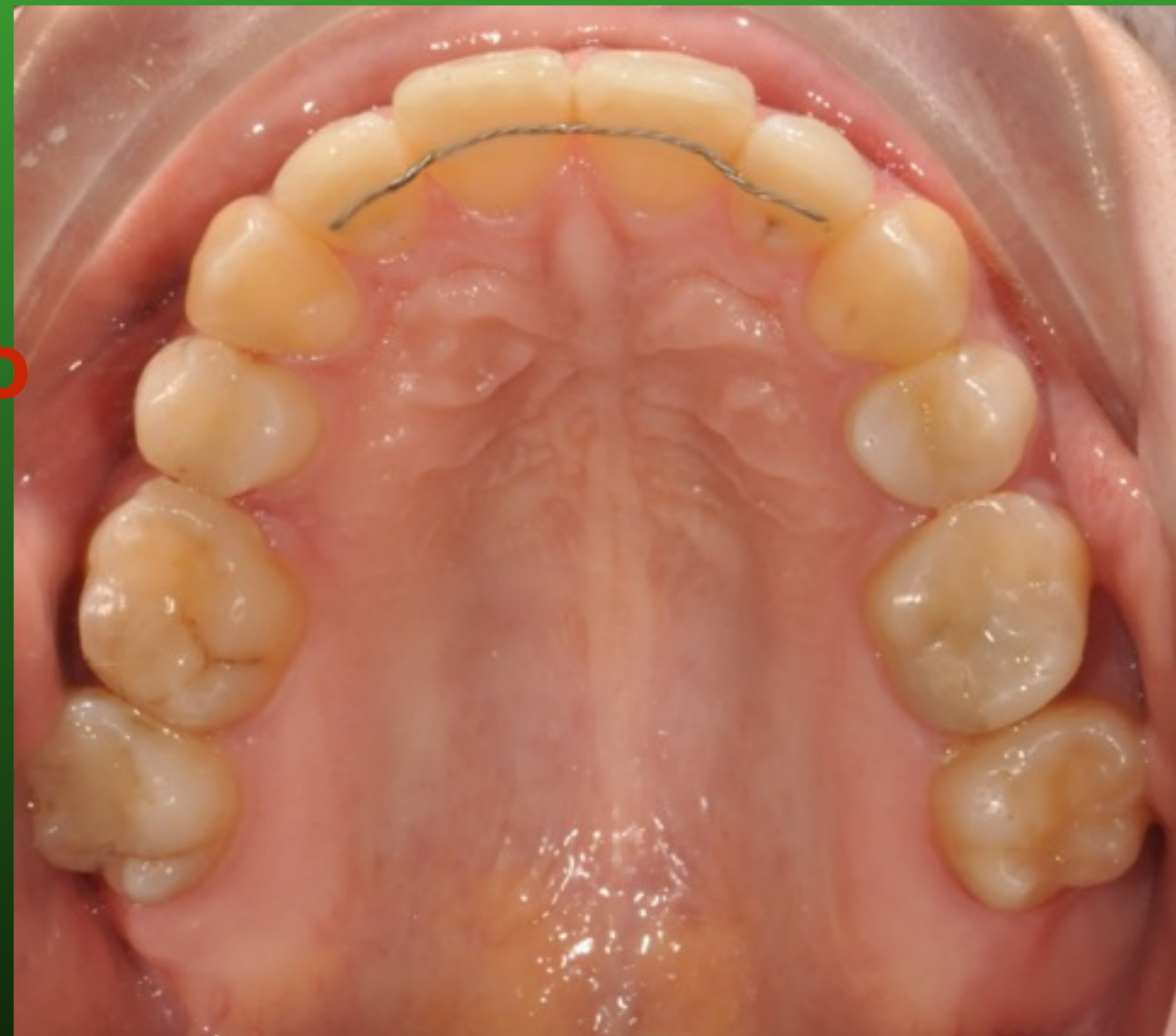Левое буккальное

1. Максимально сомкнуть на дальние зубы
2. При помощи буккального зеркала с одной стороны и щечного ретрактора с другой нежно оттянуть щёки и зафиксировать объект съёмки
3. Пустером просушить зеркало



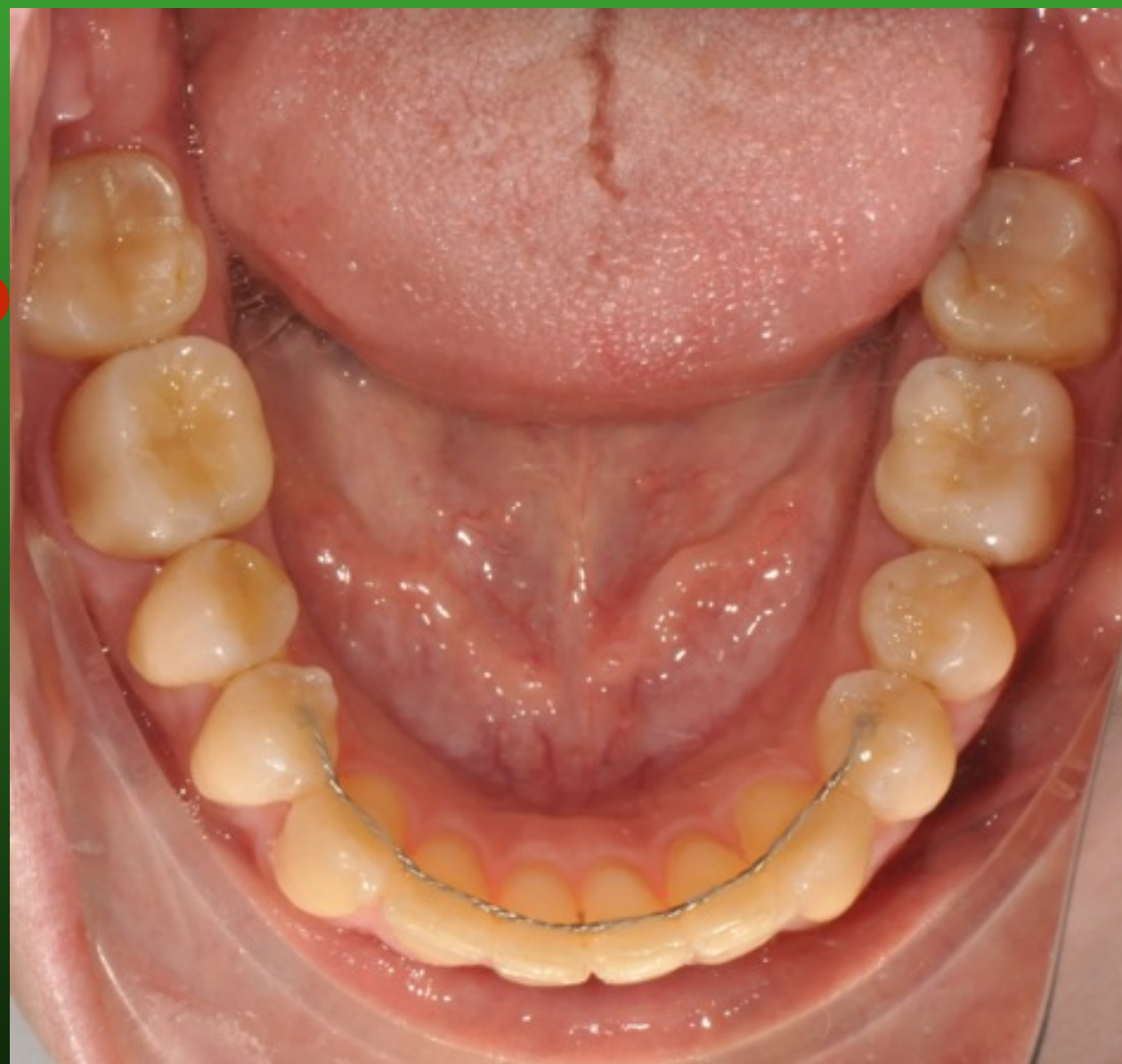Верхняя челюсть нёбный ракурс (фото в зеркало)

1. Максимально широко открыт рот, голова запрокинута
2. При помощи лингвального зеркала с одной стороны и губного ретрактора с другой нежно оттянуть верхнюю губу и зафиксировать объект съёмки
3. Пустером просушить



Нижняя челюсть язычный

1. Максимально широко открыт рот, голова ровно
2. При помощи лингвального зеркала с одной стороны и губного ретрактора с другой нежно оттянуть нижнюю губу и зафиксировать объект съёмки
3. Пустером просушить зеркало

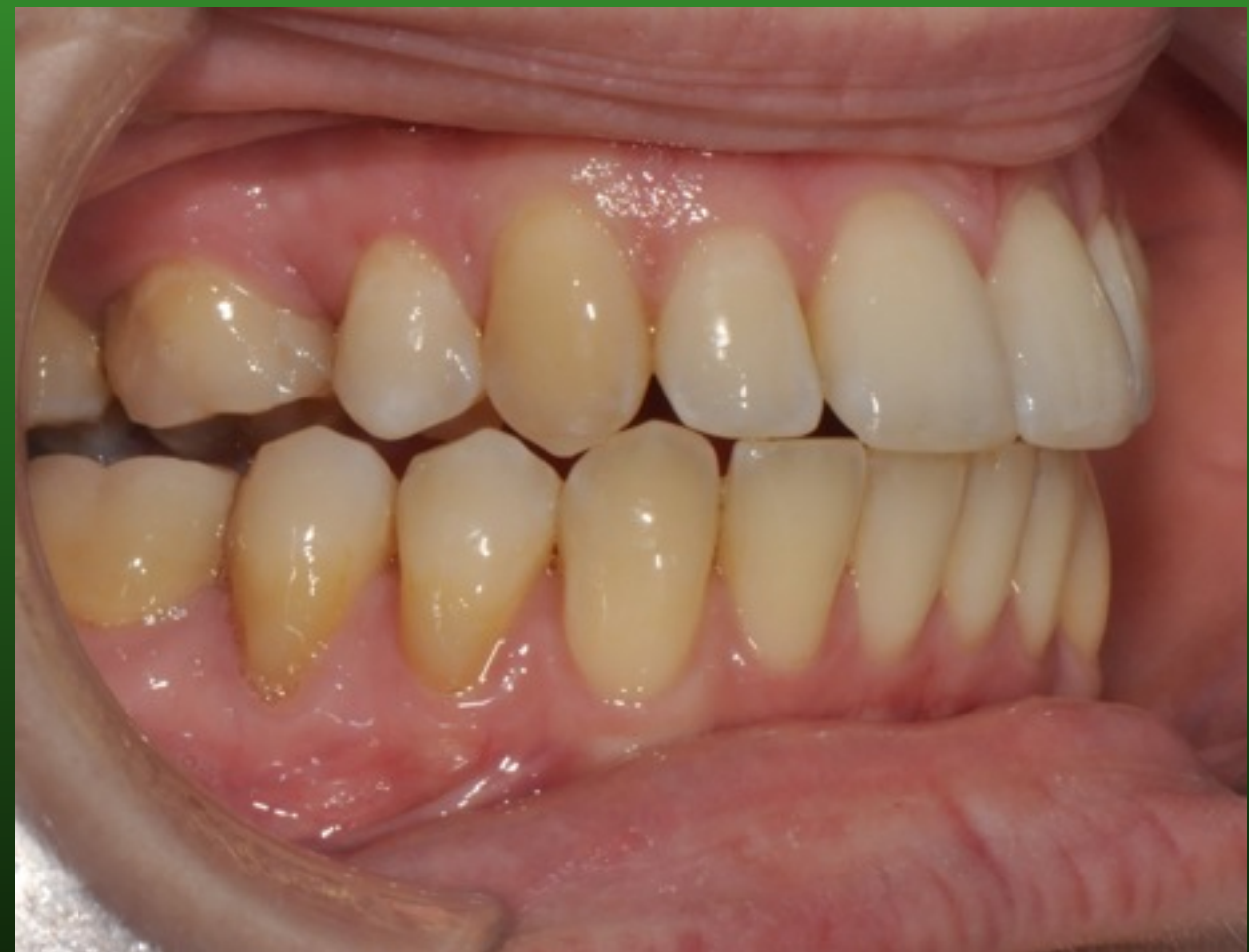

Внутриротовые фото

функциональная группа

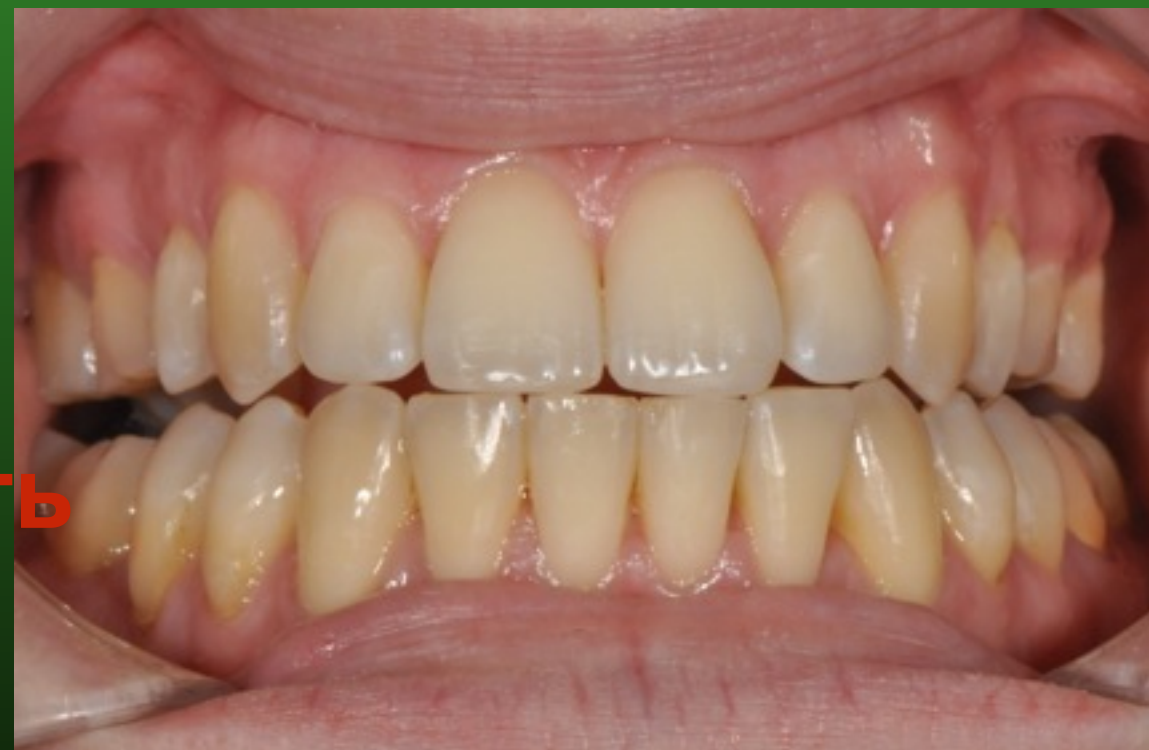Правая латеротрузия

1. Максимально сомкнуть на дальние зубы, голова повернута на 3/4 (45°) влево
2. При помощи щёчных ретракторов нежно оттянуть щёки и зафиксировать объект съёмки
3. По сомкнутым зубам сдвинуть нижнюю



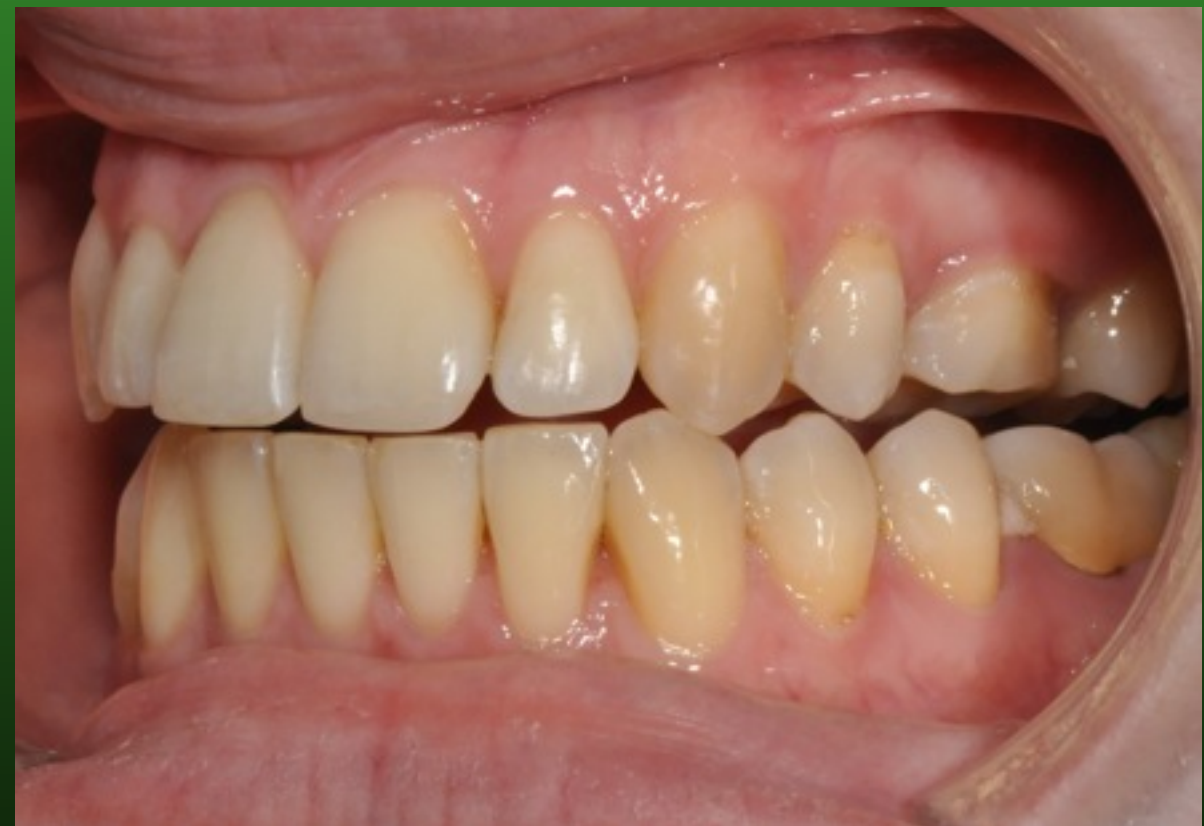Протрузия

1. Максимально сомкнуть на дальние зубы, голова ровно
2. При помощи ищечных ретракторов нежно оттянуть щёки и зафиксировать объект съёмки
3. По сомкнутым зубам сдвинуть нижнюю челюсть вперёд

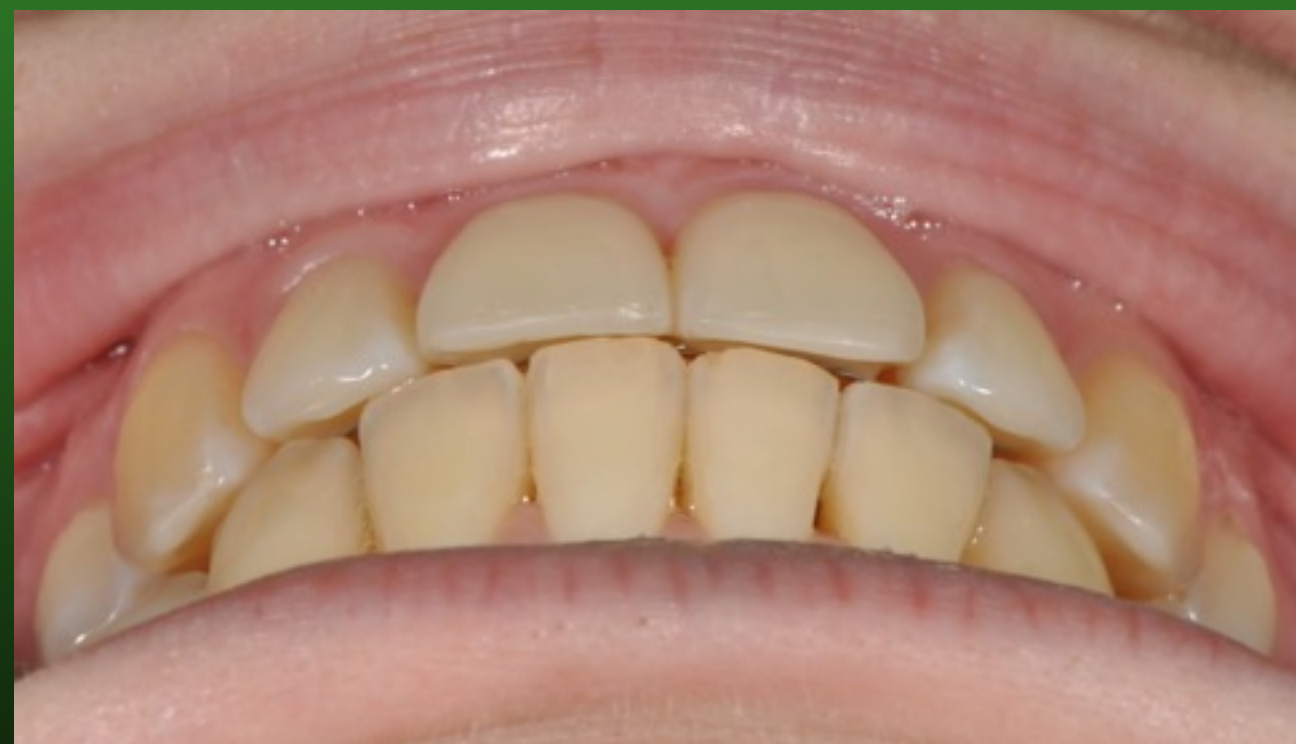

Левая латеротрузия

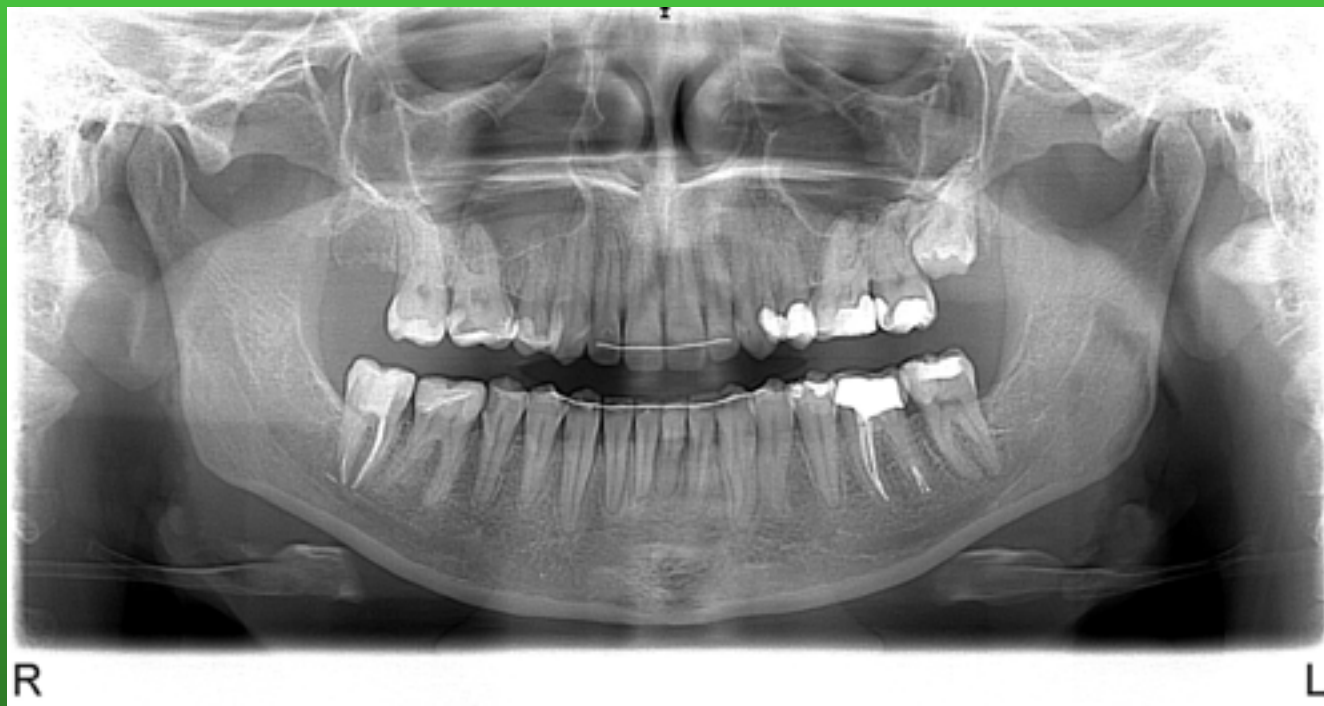
1. Максимально сомкнуть на дальние зубы, голова повернута на 3/4 (45°) вправо
2. При помощи щёчных ретракторов нежно оттянуть щёки и зафиксировать объект съёмки
3. По сомкнутым зубам сдвинуть нижнюю



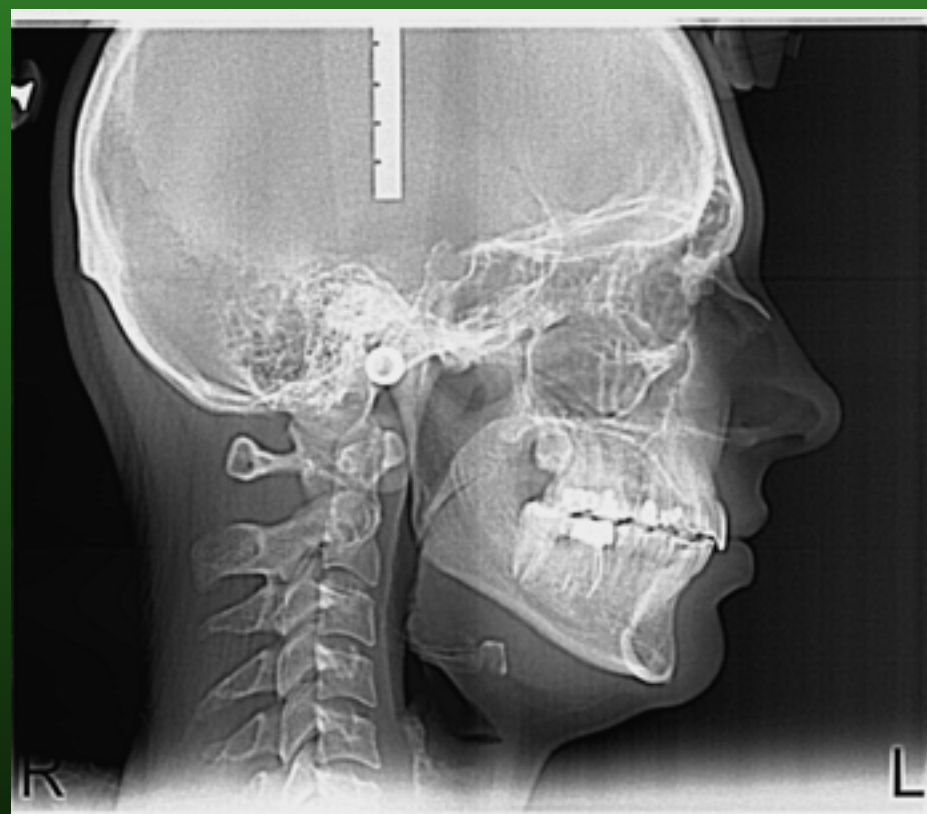Фронтальное смыкание



Приветствуется (как дополнение к целостности картины)



ОПТГ



**Цефалометрия
(ТРГ в боковой проекции)**